

Myxom

Myxom a myxosarkom jsou nádory z hlenovitého mesenchymu. Tyto nádory u dospělých jsou heterologní, tj. odlišné od tkáně, která je obklopuje.

Makroskopicky je myxom velmi měkký, rosolovitý, neostře ohraničený. Mikroskopicky jej tvoří hvězdčovitě, vzájemně anastomosující buňky. Mezibuněčná hmota se barví na hlen (např. mucikarmín) a na kyselé mukopolysacharidy (např. alciánová modř). Myxosarkom je podobný, avšak buněčnější s buňkami spíše vřetenitými.

Myxom se může vyskytovat téměř všude, nejčastěji však v **podkoží**, ve **svalech** a v **levé srdeční síni**. Existence čistého myxomu je zpochybňována. Spíše jde o myxomatosní přeměnu jiných nádorů, např.:

- myxolipomu,
- myxofibromu,
- myxochondrom,
- myxoidního liposarkomu,
- myxoidního fibrózního histiocytomu.

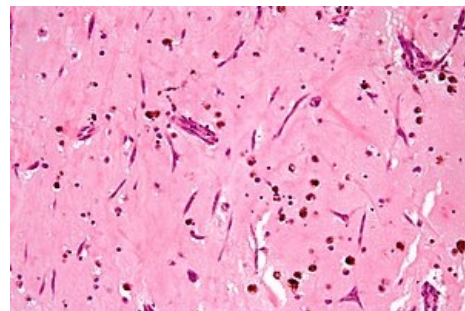
Odkazy

Související články

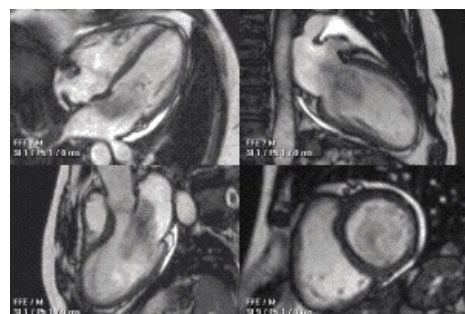
- Nádory mezenchymové
- Nádory srdce

Zdroj

- PASTOR, Jan. *Langenbeck's medical web page* [online]. [cit. 18.04.2010]. <<https://langenbeck.webs.com/>>.



Myxom, barveno HE



Myxom v levé síni, MRI videozáznam