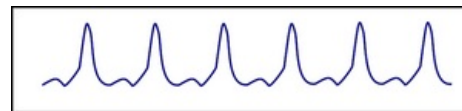


# Náhlá srdeční smrt


**Náhlá srdeční smrt** (náhlá kardiální smrt) je přirozená smrt ze srdeční příčiny, která nastává do jedné hodiny od vzniku symptomů, přičemž okamžik a způsob smrti je neočekávaný. Srdeční onemocnění může nebo nemusí být dříve známo<sup>[1][2]</sup>. V 85 % případů vzniká NSS v důsledku maligní arytmie (fibrilace komor, komorová tachykardie)<sup>[3]</sup>.



Komorová tachykardie – schéma

## Příčiny

Na základě EKG analýzy resuscitovaných pacientů se předpokládá, že NSS vzniká v důsledku:



Komorová fibrilace – schéma

- **fibrilace komor** (často předcházené komorovou tachykardií) – nejč.,
- **elektromechanické disociace**,
- **asystolie**.

Nejčastější příčiny NSS <sup>[4][5][6]</sup>	
Nemocní se strukturálním onemocněním srdce	Nemocní bez strukturálního onemocnění srdce
ICHS (akutní ischemie, jizva po IM)	Syndrom dlouhého QT intervalu
Hypertrofická kardiomyopatie	Wolffův-Parkinsonův-Whiteův syndrom
Idiopatická dilatační kardiomyopatie	Idiopatická fibrilace komor (syndrom Brugadaových? syndrom familiární polymorfnní komorové tachykardie závislé na katecholaminech?)
Arytmogenní kardiomyopatie pravé komory	
Chlopenní vady	
Zánětlivá onemocnění srdce	
Amyloidóza/Sarkoidóza	
Spasmus koronární tepny	
Vrozené srdeční vady (Fallotova tetralogie, transpozice velkých cév, aortální stenóza, plicní cévní obstrukce)	
Přítomnost myokardiálních mŕstvků	

V kontextu maligních arytmií může proarytmogenně působit kokain, antiarytmika a hypomagnezémie.

## Léčba

- Kardiopulmonální resuscitace (Basic Life Support, Advanced Cardiac Life Support).
- Léčba strukturálního onemocnění srdce (je-li přítomno).
- Implantace implantabilního kardioverteru-defibrilátoru (ICD)/katetrizační ablace arytmogenního ložiska.

## Primární prevence

U rizikových pacientů je v primární prevenci nejúčinnější implantace ICD<sup>[5]</sup>.

## Odkazy

### Související články

- Fibrilace komor
- Antiarytmika

### Reference

1. PRIORI, SG, et al. Task Force on Sudden Cardiac Death of the European Society of Cardiology. *Eur Heart J*. 2001, roč. 22, vol. 16, s. 1374-450, ISSN 1522-9645. PMID: 11482917 (<https://www.ncbi.nlm.nih.gov/pubmed/11482917>).
2. MEYERBURG, R, et al. *Braunwald Textbook of Heart Disease*. 6. vydání. 2001. ISBN 9781416041078.
3. HUIKURI HEIKKI, V, et al. Sudden death due to cardiac arrhythmias. *N Engl J Med*. 2001, roč. 345, vol. 20, s. 1473-1482, ISSN 1533-4406.
4. ASCHERMANN, Michael, et al. *Kardiologie*. 1. vydání. Galén, 2004. s. 1183-1185. ISBN 80-7262-290-0.
5. KŘIVAN, Lubomír. Primární prevence náhlé srdeční smrti. *Interní medicína pro praxi*. 2001, roč. -, vol. 1, s. 7-9, ISSN 1803-5256.
6. BRUGADA, P a J BRUGADA. Right bundle branch block, persistent ST segment elevation and sudden cardiac death: a distinct clinical and electrocardiographic syndrome. A multicenter report. *J Am Coll Cardiol*. 1992, roč. 20, vol. 6, s. 1391-6, ISSN 0735-1097. PMID: 1309182 (<https://www.ncbi.nlm.nih.gov/pubmed/1309182>).

## Použitá literatura

- ASCHERMANN, Michael, et al. *Kardiologie*. 1. vydání. Galén, 2004. s. 1183-1185. ISBN 80-7262-290-0.