

Nervus radialis

- je silný nerv z fasciculus posterior plexus brachialis (C5–C8, ev. Th1)
- zpočátku uložen na zadní stěně axily za a. axilaris a za a. brachialis
- distálněji vstupuje do sulcus n. radialis, mezi mediální a laterální hlavu musculus triceps brachii
- spirálovitě obtáčí tělo humeru spolu s a. profunda brachii
- proráží septum intermusculare brachii laterale a sestupuje v rýze mezi m. brachioradialis a m. brachialis
- konečné větve – **ramus superficialis** a **ramus profundus**

Větve

- **nervus cutaneus brachii lateralis inferior**
 - inervuje laterální stranu paže
- **nervus cutaneus brachii posterior** – odděluje se v axile
 - inervuje kůži na zadní ploše paže až k loketnímu kloubu
- **nervus cutaneus antebrachii posterior** – odděluje se v sulcus n. radialis, proráží fascia brachii mezi caput laterale a caput longum m. tricipitis brachii a sestupuje mezi olecranon ulnae a laterálním epikondylem humeru na zadní stranu předloktí
 - inervuje kůži až ke karpální krajině
- **rami musculares**
 - na paži inervují m. triceps brachii, m. anconeus
 - větvičky pro pouzdro loketního kloubu
 - pro laterální svaly předloktí (m. brachioradialis, m. extensor carpi radialis longus a brevis) v rýze mezi m. brachialis a m. brachioradialis
- **ramus superficialis n. radialis** – probíhá spolu s a. radialis podél m. brachioradialis v septu oddělujícím ventrální svaly předloktí (m. pronator teres a m. flexor carpi radialis), v distální třetině předloktí podbíhá šlachy m. brachioradialis a na dorsální straně předloktí se dostává do podkoží
 - **nervi digitales dorsales** pro palec, ukazovák a radiální okraj 3. prstu
- **ramus profundus n. radialis** – prochází štěrbinou v m. supinator, spirálovitě obtáčí proximální část radia na jeho dorsální stranu
 - **rr. musculares** pro extensory na dorsální straně předloktí (m. supinator, m. extensor digitorum, m. extensor carpi ulnaris, m. extensor digiti minimi, m. abductor pollicis longus a m. extensor indicis)
 - **nervus interosseus posterior** – po dorsální ploše membrana interossea
 - inervuje radius, ulnu, membrana interossea, kloubní pouzdro radiokarpálního a ručních kloubů

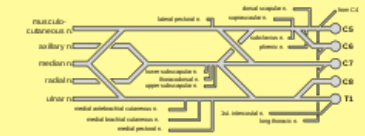
Odkazy

Související články

- Obrna nervus radialis

Použitá literatura

- PETROVICKÝ, Pavel, et al. *Anatomie s topografií a klinickými aplikacemi*. 1. vydání. Martin : Osveta, 2002. 542 s. sv. 3. ISBN 80-8063-048-8.

Nervus radialis	
	
TA	A14.2.00.001 (https://ifaa.unifr.ch/Public/EntryPage/TA98%20Tree/Entity%20TA98%20EN/14.2.00.001%20Entity%20TA98%20EN.htm)
Odstup z	plexus brachialis
Pokračuje z	fasciculus posterior
Pokračuje jako	r. superficialis, r. profundus
Obraz obrny	porucha cití zadní dolní strany paže, extenze v lokti a dorsální flexe ruky