

Otoskleróza

Otoskleróza (otosclerosis, **otospongióza**, otospongiosa) je AD nebo multifaktoriálně dědičné onemocnění kapsuly labyrintu. Častěji jsou postiženy **ženy**. Medián výskytu je **35 let**. U žen se onemocnění často projeví v průběhu gravidity. Incidence (diagnostikovaná, histologicky verifikovaná) je asi **1 %**.

Patogeneze

Postupně dochází ke **spongiotizaci** (sklerotizaci) **kapsuly labyrintu**, především pak v oblasti **oválného okénka** (*fenestra ovalis*), což vede k fixaci třmínku a následnému zúžení **lumen labyrintu**. Nakonec lumen zcela zaniká a je nahrazeno fibrózní tkání (*labyrinthitis ossificans*).

Klinické příznaky

Mezi hlavní klinické příznaky patří:

- **hypakuze** (sluchová vada u otosklerózy může být převodní, smíšená nebo i percepční; v případě percepční vady není otosklerózou oválné okénko postiženo a hovoříme o tzv. **retrokochleární otoskleróze**);
- **vertigo**;
- **tinnitus**.

Diagnostika

- **Otoskopie** – bubínek je v normě.
- **Audiologie** – pomocí audiologie diagnostikujeme převodní vadu sluchu.
- **Tympanometrie** – dostaneme křivku A.
- **Stapediální reflex** je nevýbavný.

Léčba

Léčba je symptomatická, snaží se o korekci převodní vady. Lze ji rozdělit na léčbu konzervativní a chirurgickou.

Konzervativní terapie

je indikována u pacientů s kochleární otosklerózou a při nemožnosti léčby chirurgické. Zahrnuje p. o. aplikaci fluoridů.

Chirurgická léčba

rozlišujeme 2 metody:

- **Stapedektomie** – je kompletní odstranění třmínku + jeho náhrada tzv. Schuknechtovou protézou.
- **Stapedotomie** – odstranění pouze suprastruktur třmínku (raménko a hlavičky) + implantace pistonu.

Stapedoplastiky jsou náročné operace s možným výskytem závažných pooperačních komplikací (meningitis, labyrinthitis, hluchota).

Odkazy

Související články

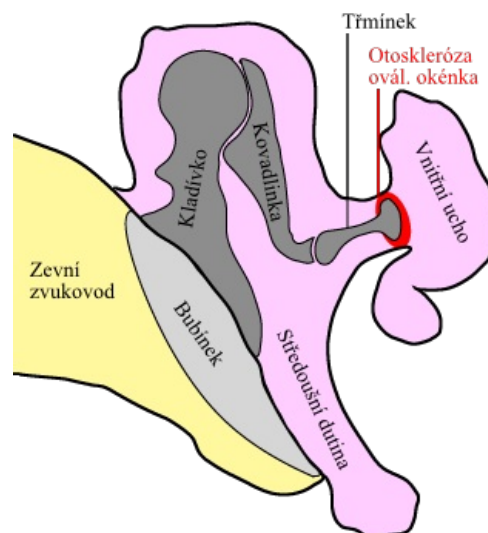
- Otoskleróza/PGS/diagnostika
- Vyšetřovací metody v ORL/přehled

Zdroj

- BENEŠ, Jiří. *Studijní materiály* [online]. ©2007. [cit. 2009]. <http://jirben2.chytrak.cz/materialy/orl_jb.doc>.

Použitá literatura

- KLOZAR, Jan, et al. *Speciální otorinolaryngologie*. 1. vydání. Praha : Galén, 2005. 224 s. ISBN 80-7262-346-X.



Otoskleróza – schéma