

# Přechodná zóna a tepelné gradienty

**Nekróza** je vrstva mrtvých tkání, které nemají naději na oživení, a je tedy nutno je co nejdříve odstranit. Popálenina IIb a III. st. má pod vrstvou nekrózy ještě jednu dobře zjištělou vrstvu. Je to tzv. přechodná zóna (intermediální zóna, nebo zóna stázy).

Lze ji dělit na dvě další části, a to povrchní – zónu časné stázy, která vznikne do 2 hod. po úraze, a hlubší – zónu opožděné stázy, která se vyvine za 4–16 hod. po popálení a začíná odeznívat za 24 hod. Změny jsou způsobeny poruchami mikrocirkulace a jejich závažnost stoupá směrem k spodní hranici koagulační nekrózy (Zawacki 1987).

## Tepelné gradienty

Kdybychom použili tradiční označování letální dávky (LD) užívané v experimentální medicíně, pak pod dolním okrajem nekrózy (která má pro buňky LD 100) by byly vrstvy buněk s LD 90, 80, 70... zcela kontinuálně až k LD 0, kde akutní termické postižení již není buňkami zaznamenáno. Gradient se bude řídit fyzikálními zákony a postižení bude ubývat se čtvercem vzdálenosti. Podle Zawackého laboratorních experimentů by časné nekróze během krátké doby propadly vrstvy buněk až do LD 20 a teprve vrstva postižená méně by byla schopna přežít. Je to i v klinické praxi opakovaně ověřeno, při nedostatečně prováděné tangenciální excizi nekrózy. Pro tangenciální excize platí pravidlo, že je nutno terminální řez vést ve zdravé a plně vitální vrstvě tkáně.

Jestliže z anamnézy známe přesný mechanismus úrazu, můžeme předoperačně odhadnout hloubku postižení, kde máme plně vitální vrstvu hledat a podle toho nastavit kalibraci nástroje k nekrektomii.

## Chirurgické ošetření

Je otázkou, jak se k této přechodné vrstvě stavět z hlediska chirurga. Jsou zastánci maximálního zachování životaschopných tkání, jiní se zase právem obávají, že chirurgickým zákrokem, kdy řez je veden těsně pod nekrozou, budou mechanicky zničeny tyto stěží přežívající buňky a popálenina se tak dále prohloubí, což praxe rovněž naznačuje. (Přetrvávající patologické změny fibroblastů v pozdější proteinové produkci mohou mít na svědomí i extrémní nadprodukcí kolagenu a hypertrofování jizev po zahojení). Jestliže volíme šetrnější techniku odstraňování nekrózy aplikací **nekrolytika** (masť s obsahem 40% kyseliny salicylové nebo benzoové), odloučí se nekróza a pravděpodobně i všechny vrstvy neschopné dalšího přežití, takže transplantát klademe jen na vrstvu vitálních buněk. I pozdní kosmetické výsledky bývají příznivější. Je však **nutno vyloučit infekční komplikace**.

Protože teplo se po styku s kůží od prvního okamžiku šíří hlavně vedením, je klíčovým faktorem čas. Ten spolu s teplotou působící noxy určuje, kolik tepelné energie přešlo na organické struktury. Teplo se bude v principu šířit se čtvercem vzdálenosti, což se v praxi projeví nejzávažnějším postižením na povrchu a s přibývajícím hloubkou poruch ubývá. Tepelné gradienty jsou rozdílné podle mechanismu tepelného poranění. Budeme-li ošetřovat pacienta, který utrpěl opaření vodní parou o teplotě 900 °C a úraz byl způsoben v průběhu bezvědomí následkem kolapsového stavu, nebo epileptického paroxysmu, poranění zasáhne hluboké struktury kůže a podkoží následkem dlouhé expozice a přechodná zóna bude výrazná. Trvalé následky budou mnohem závažnější, než u kontaktního popálení s krátkodobou expozicí, i když se teplota blíží 10 000 °C, nebo u ožehnutí plamenem či v případě krátkého ožehu elektrického oblouku dokonce 30 000–50 000 °C. Poškození v těchto případech bývá omezeno pouze na kůži, v hloubce IIa–IIb st., podkoží je většinou neporušeno a přechodná zóna úzká.

## Odkazy

## Související články

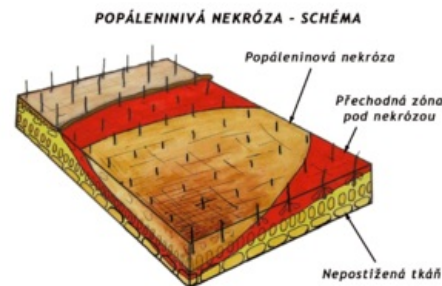
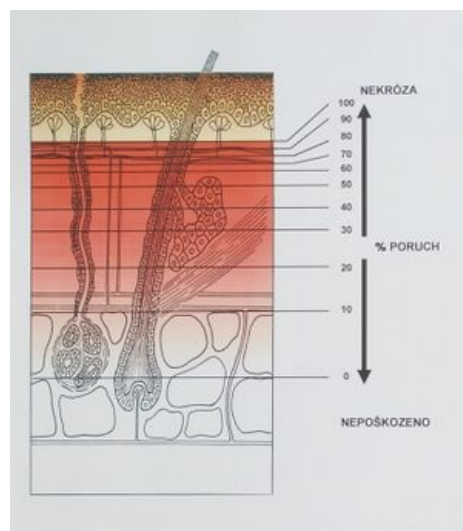
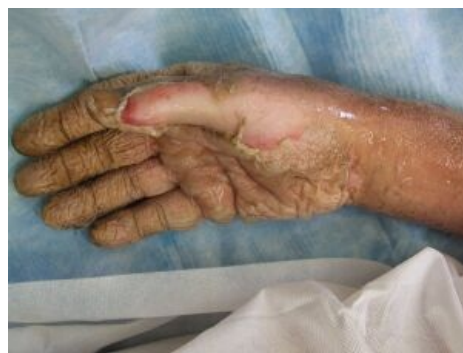

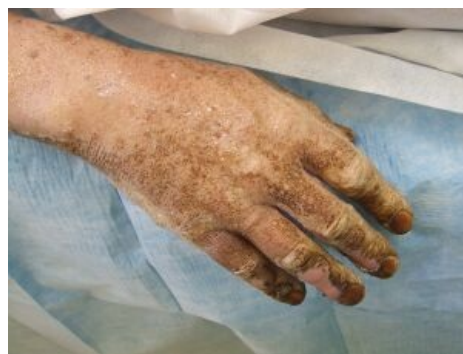Schéma popáleniny s přechodnou zónou



Tepelné gradienty pod nekrozou



Popálenina ruky elektrickým obloukem - obr. 1



Popálenina ruky elektrickým obloukem - obr. 2

- Chirurgická léčba popálenin
- Popáleniny
- Tangenciální excize popáleniny

## Zdroj

- KÖNIGOVÁ, Radana a Josef BLÁHA, et al. *Komplexní léčba popáleninového traumatu*. 1. vydání. Praha : Karolinum, 2010. ISBN 978-80-246-1670-4.

## Použitá literatura

- Bláha Josef.: Sequelae of insufficient excision of deep dermal burns. Panel na kongresu EBA v Gröningen 1982
- BLÁHA, Josef. Permanent Sequelae After Burns and Tested Procedures to Influenced Them. *Acta Chirurgiae Plasticae*. 2001, vol. 43, Issue 4, s. 119 – 131,
- Zawacki B.E.: The Local Effect of Burn Injury In: Boswick J.A Jr. The Art and Science of Burn Care. Aspen Publishers, Inc. Rockville, Maryland 1987 pp 25 – 36