

Patelofemorální syndrom

Femoropatelární poruchu můžeme definovat jako **svalovou dysbalanci, bolest, instabilitu** v oblasti extenzorového aparátu kolena, ale i jako **zánět**.

Etiologie a klinický obraz

Přesná etiologie tohoto syndromu není známá. Nejvíce se však příčina vzniku syndromu připisuje ke zvětšení Q úhlu.

Je to úhel mezi šlachou m. quadriceps femoris a ligamentum patellae. Úhel větší než 20° způsobuje při aktivaci m. quadriceps femoris tah pately laterálním směrem a tím vznik hyperprese pately na laterální kondyl femuru.

I u klinického obrazu se autoři liší ve svém názoru. Dle jednoho autora jde hlavně o pacienta 20-45 let starého, častěji ženu, nadprůměrně aktivního, nemusí to být však sportovec. Jiní autoři přisuzují tuto bolest adolescentům, kde se objeví buď spontánně, nebo při extrémním zatížení chrupavky. Běžně aktivní dospělí jsou podle nich méně náchylní, ale nemocnost stoupá s věkem a u starších pacientů je bolest způsobena artrózou. Další autor tvrdí, že AKP (Anterior knee pain) syndrom může postihnout osoby každého věku, ale častěji adolescenty nebo mladé sportující adulty. Pacient přichází obvykle s bolestí pod patelou, která se objevuje převážně při chůzi ze schodů, z kopce, při dřepu nebo při dlouhodobé flexi v kolenním kloubu (cestování autem).

Závěrem tak klinický stav pacienta může vypadat takto:

1. Bolest vychází pouze z kolenního kloubu, nikoli z kyčle či bederní oblasti.
2. Nejsou poškozeny nebo uvolněny zkřížené a kolaterální vazy.
3. Fyziologická hybnost tibiofemorálního a proximálního tibiofibulárního kloubu je normální a nejeví známky poškození.
4. Nejsou poškozeny menisky.

Diagnostika

Během vyšetření získáváme anamnestické údaje, dále provádíme *vyšetření aspekci*, kde hodnotíme konfiguraci jednotlivých částí a celkovou motoriku. Na toto vyšetření navazuje *vyšetření palpací*, kterou můžeme zjistit svalový tonus, trofiku, konzistenci a lokalizaci úponové bolesti. Dále je důležité zjistit *rozsah pohybu*, a to pasivního i aktivního, dále *svalové zkrácení a síly*.

Kromě fyzioterapeutických metod se používá vyšetření **artroskopické**, které patří mezi nejpřesnější vyšetřovací metody. **Rentgenologické**, kde se speciálními projekcemi ověřuje tvar, postavení nebo hyperprese pately, a **sonografické** vyšetření.

Všechny testy jsou založeny na vzniku bolesti kvůli zvýšenému tlaku na postiženou kloubní plochu pately. Mezi tyto testy řadíme vyšetření femoropatelární bolestivosti, Zohlenovo znamení, příznak hoblíku, Fründův test, Insalův test, Fairbankův Apprehension Test, test vidlicové ladičky, Hyperpression Test, vyšetření dle Wilsona atd.

Vyšetření femoropatelární bolestivosti

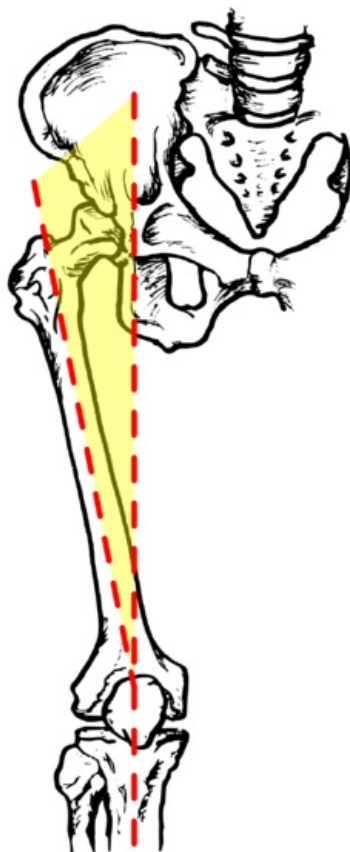
Vyšetřovaný leží na zádech a koleno má v extenzi. Palpujeme kloubní plochy pately. Poté vychýlíme patelu laterálně a pak mediálně, přičemž palpujeme laterální a mediální fasetu. Vychýlení pod 5mm značí zkrácení závažného aparátu pately, vychýlení nad 2/3 plochy pately znamená hypermobilitu pately.

Zohlenovo znamení

Pacient leží na zádech s kolenem v plné extenzi. Vyšetřující zatlačí na šlahu m. quadriceps femoris, která se nachází nad bází pately, a pacient provede izometrickou kontrakci tohoto svalu. Pokud bude vyvolána bolest, test je pozitivní.

Příznak hoblíku

Ve stejné poloze jako u Zohlenova testu; tlačíme patelu směrem do kloubu a pohybujeme s ní proximálně a distálně. Toto opět může vyvolat bolest.



Q úhel

Fründův test

Vyšetřující provádí poklepy na patelu při flexi 90°.

Insalův test

Test je podobný příznaku hoblíku. Tlačíme na patelu, ale pohybujeme s ní mediálním a laterálním směrem.

Fairbankův Apprehension Test

Testujeme dislokaci pately. Pacient leží s extendovaným kolenem a má relaxované okolní svaly. Vyšetřující se pokouší znovu vytvořit dislokaci tím, že sune patelu laterálně a pacient je poté instruován k flexi kolena. Pokud je test pozitivní, dislokace se objeví ve fázi extenze kolena nebo počáteční flexe.

Test vidlicové ladičky

Vidlicovou ladičku přiložíme na patelu. Test je pozitivní, pokud pacient vnímá vibrace kratší dobu než pacient se zdravým kolenem.

Hyperpression Test

Pokud je poškozena femoropatelární chrupavka, pacient při kompresi pately proti femuru pociťuje bolest.

Vyšetření dle Wilsona

Pacient leží na zádech a vyšetřující flektuje jeho koleno do 90° a silně navnitř rotuje bérce. Stále udržuje tibii ve vnitřní rotaci a pomalu extenduje koleno. Test je pozitivní pokud se ozve bolest ve flexi kolem 30° a zmizí-li s násilnou vnitřní rotací bérce. Bolest je vysvětlována tak, že vnitřní rotací bérce dojde ve flexi kolem 30° ke kontaktu tuberculum mediale eminentiae intercondylaris s mediálním kondylem femuru v oblasti léze chrupavky.

Rehabilitace

Terapie by se měla vybírat podle zjištěných problémů, s ohledem na věk a kondici pacienta. Cvičení má určitý charakter a je velice individuální.

Cílem terapie je:^[1]

1. udržet plný rozsah pohybu v kolenním kloubu
2. zabránit atrofii m. quadriceps femoris
3. posílit svalovou hmotu v plném rozsahu pohybu
4. udržet pohyblivost pately
5. posílit celý lokomoční aparát (i horní končetiny pro případnou oporu)

Léčbu je možné také popsat v šesti bodech ^[2]

1. První důležitý krok je odstranění výpotku v koleni. Omezení funkce m. quadriceps femoris může vyvolat i výpotek 20 ml veliký. K tomuto lze použít z fyzikální terapie DD – CP proudy nebo kryoterapie.
2. Dále se snažíme eliminovat bolest, jejíž příčina může být patelární hyperprese nebo výpotek. Z kinezioterapie se používá technika měkkých tkání, trakce kolenního kloubu, mobilizace hlavičky fibuly nebo mobilizace pately. Z fyzikální terapie se volí elektroléčba, na m. quadriceps femoris například ultrazvuk. A v neposlední řadě se femoropatelární skloubení odlehčuje pomocí ortéz a tapingu.
3. Dále se soustředíme na protažlivost měkkých struktur, kde jde hlavně o obnovu pohyblivosti mediálního a laterálního retikula, mobilitu horního a dolního polu pately a pohyblivost iliotibiálního traktu.
4. Jeden z nejdůležitějších bodů je individuální cvičení se zaměřením na zlepšení svalové aktivity, a to hlavně m. vastus medialis.
5. Plyometrický a senzomotorický trénink používáme ke zlepšení propriocepce.
6. Poslední úkol je zlepšit biomechanické poměry v oblasti kolena, a to díky tapingu nebo ortoptické podpoře.

Použitá literatura

- KOLÁŘ, Pavel, et al. *Rehabilitace v klinické praxi*. 1. vydání. Praha : Galén, 2010. 713 s. ISBN 978-80-7262-657-1.
 - TRNAVSKÝ, Karel a Vratislav RYBKA. *Syndrom bolestivého kolena*. 1. vydání. Praha : Galén, 2006. 225 s. ISBN 80-7262-391-5.
 - THEUEROVÁ, Šárka. *Etiologie a diagnostika femoropatelárního bolestivého syndromu*. Olomouc : Univerzita Palackého v Olomouci. Fakulta tělesné kultury. Katedra fyzioterapie a algoterapie., 2003,
1. TRNAVSKÝ, Karel a Vratislav RYBKA. *Syndrom bolestivého kolena*. 1. vydání. Praha : Galén, 2006. 225 s. ISBN 80-7262-391-5.
 2. KOLÁŘ, Pavel, et al. *Rehabilitace v klinické praxi*. 1. vydání. Praha : Galén, 2010. 713 s. ISBN 978-80-7262-657-1.

