

# Patologické zvápenění

## Kalcifikace

Ukládání vápníku (v podobě vápenatých solí – fosforečnanů nebo uhličitanů) ve tkáních, které normálně nejsou zvápenělé (kalcifikované).

### Průkaz

- V histologii se projeví při barvení **hematoxylinem** (za afinitu kalcifikované tkáně k hematoxylinu ovšem nemohou vápenaté soli, ale organické složky mineralizované tkáně, patrně fosfoproteiny/fosfolipidy<sup>[1]</sup>; barví modře – **bazofilně**);
- **Kossova reakce** – reakce s  $\text{AgNO}_3$  založená na redukci  $\text{Ag}^+$  na  $\text{Ag}^0$  – soli fosfátu se barví **černě**, samotné calcium je třeba dokázat jinou metodou (například Alizarin red).<sup>[2]</sup>

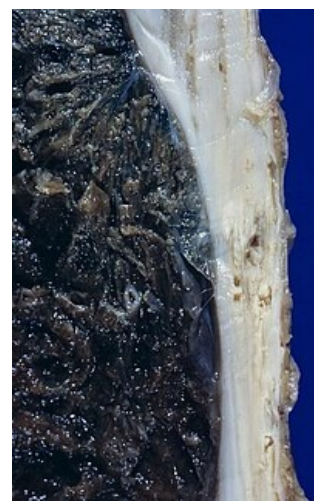### Rozdělení patologického zvápenění

1. **Dystrofické** – do tkání předem patologicky změněných při normální kalcémii.
2. **Metastatické** – ukládání kalcia do určitých tkání (intersticiu plic, žaludeční sliznice, ledviny, vnitřní elastika tepen)<sup>[1]</sup> při zvýšené kalcémii (adenom příštítných tělísek s hypersekrecí PTH, nádorová destrukce kosti, hypervitaminóza D), neboť v těchto tkáních je fyziologicky zvýšené pH krve a rozpustnost  $\text{Ca}^{2+}$  solí je snížena.

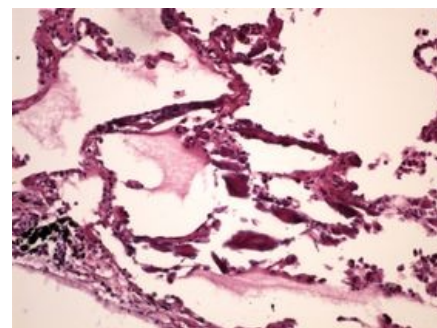
### Dystrofické zvápenění

Ukládání vápenatých solí do patologicky změněných tkání při normokalcémii (2,25–2,75 mmol/l<sup>[1]</sup>), kalcifikovaná tkáň může posléze osifikovat (metaplastická osifikace). Kalcifikace začíná tvorbou drobných intracelulárních vezikul vázaných na zbytky mitochondrií (prostřednictvím fosfolipidů):

- **Nekrotická tkáň** – nejvíce v kaseózní nekróze u TBC (téměř nikdy nekalcifikuje infarkt), v tyfové nekróze mezenterálních uzlin, kalcifikace plodu při mimoděložním těhotenství – **lithopedion**, kalcifikace nekrotických a deskvamovaných epitelů ledvin při otravě sublimátem (rtuťová nefróza).
- **Hyalinně změněné vazivo** – anulární skleróza srdečních chlopní, senilní katarakta (kalcifikace čočky), kalcifikace chrupavek ve stáří.
- **Zánětlivě novotvořené vazivo** – kalcifikace ve srůstech listů perikardu po prodělané perikarditidě (**pericarditis petrosa**), ve stěně chronicky zánětlivě změněného žlučníku (**porcelánový žlučník**).
- **V cévách** – kalcifikace trombu (**flebolith** – mísí se v něm deposita Ca a Fe – siderokalcinóza), aterosklerotických plátů, medie svalových tepen (Mönckebergova mediokalcinóza – na rozdíl od klasické aterosklerózy se sklerotizující a posléze kalcifikující proces neodehrává primárně v intimě, ale v medii).
- **Kalkosferity** – kulovité nebo morušovité zvápenatělé útvary. Připomínají-li zrnka písku, mluvíme o **psamomatózních tělíscích**. Jedná se zřejmě o kalcifikované mikrotromby, přítomné v *dura mater* a choroidálním plexu, v epifýze (u starších lidí se jeví jako váček vyplněný jemným pískem – **acervulus**), v různých nádorech (meningiom, papilární cystadenomy ovaria).
- **Kalcifikace nádorů** (leiomyom, štítná žláza).



Ložiskové kalcifikace v terénu pleurální fibrózy



Metastatická kalcifikace plic (HE)

### Metastatické zvápenění

Ukládání vápenatých solí do určitých, patologicky nezměněných tkání při hyperkalcémii. Příčinou hyperkalcémie může být adenom příštítných tělísek, dekalifikace kosti nádorem, hypervitaminóza D (např. při TBC a sarkoidóze – epitelioidní buňky tvoří enzym, přeměňující vitamin D na jeho aktivní formu), nadměrné pití mléka při žaludečním vředu atd. Postihuje:

1. **Plíce** – zvápenění stěny cév v interalveolárních septech – vzhled plic je normální, pohmatem ale budí vjem pemzy (**pemzová plíce**).
2. **Žaludek** – ukládání vápených solí v kapilárách ve střední zóně sliznice.
3. **Ledviny** – přítomnost vápených válců v tubulech, kalcifikace intersticia, ale i intracelulárně, ve výstelce tubulů (narušení procesu resorpce a transportu  $\text{Ca}^{2+}$  tubulárními buňkami při hyperkalcémii). Paralelně s tím se vyvíjí i **kalciumfosfátová nefrolitiáza** – výsledná nefrokalcinóza může vést k renálnímu selhání.

### Calcinosis cutis (kalcinóza kůže)

V podkoží se objevují kašovitě hmoty kalciumfosfátu, může dojít k zvředovatění a provalení hmot navenek (vápenná píštěl). Kalcinóza kůže má podobu **ohraničenou** (postižení především bříšek prstů a kůže nad extenzory) nebo **povšechnou** (generalizovaný výskyt kalcifikovaných uzlíků nebo plošné kalcifikace kůže – postižený se stává zcela nehybným, nemoc končí vždy smrtelně).

## Kalcifylaxe

Ve tkáni dochází k rychlé kalcifikaci, byla-li předtím infiltrována nějakým „mořidlem“ (zvláště sloučeniny železa).

## Vápenná dna (pseudodna, *arthritis calcinosa*, chondrokalcinóza)

- Deponování **fosforečnanu vápenatého** v kloubech a jejich okolí. Připomíná dnu (při níž se ovšem ukládají krystalky urátů).
- Manifestace ve středním věku.
- *Typ hereditární* – projevy v prvních letech života.
- *Typ sekundární* – spojen s hyperparathyroidismem, hemochromatózou a hypotyreózou.

## Odkazy

### Související články

- Krystaly
- Konkrementy

### Zdroj

- PASTOR, Jan. *Langenbeck's medical web page* [online]. ©2005. [cit. 2011-10-26]. <<http://langenbeck.webs.com>>.

### Reference

1. POVÝŠIL, Ctibor a Ivo ŠTEINER, et al. *Obecná patologie*. 1. vydání. Praha : Galén, 2011. 290 s. s. 58. ISBN 978-80-7262-773-8.
2. . Šablona:COinS

### Použitá literatura

- MIŘEJOVSKÝ, Pavel a Blahoslav BEDNÁŘ. *Obecná patologie*. 1. vydání. Praha : Karolinum, 1994. 84 s. ISBN 80-7066-950-0.
- MAČÁK, Jiří. *Obecná patologie*. 1. vydání. Olomouc : Univerzita Palackého, Lékařská fakulta, 2002. 189 s. ISBN 80-244-0436-2.
- POVÝŠIL, Ctibor a Ivo ŠTEINER, et al. *Obecná patologie*. 1. vydání. Praha : Galén, 2011. 290 s. s. 58. ISBN 978-80-7262-773-8.