

Perkutánní transluminální angioplastika

Perkutánní transluminální angioplastika (PTA) je invazivní terapeutická metoda, při které pomocí speciálního **balónkového katetru** pronikáme do lumen cévy až za stenózu, kterou pak nafouknutím balónku (mechanicky) **dilatujeme**. Na dilataci může navazovat **implantace stentu** nebo stentgraftu (stenting). Mezi příčiny stenóz či uzávěrů cév řadíme aterosklerózu, fibromuskulární dysplazii, stavy po opakovaných mikrotraumatech, apod.

PTA se používá u tepen končetinových, renálních (PTRA, perkutánní transluminální renální angioplastika), koronárních (PTCA, perkutánní transluminální koronární angioplastika), supraaortálních, ale i u stenóz a uzávěrů žil a dialyzačních AV-shuntů.

Indikace

K **PTA** jsou obecně nejvhodnější krátké cirkulární stenózy.

- **Končetinové tepny** – ICHDK stupně II.B – IV, zlepšení průtoku před plánovaným bypassesem, stenózy bypassů.
- **Supraaortální tepny** – projevy ischemie HK a mozku (stenóza karotid, vertebrobasilární insuficience).
- **PTRA – renovaskulární hypertenze** na podkladě aterosklerózy nebo fibromuskulární dysplazie.
- **PTCA** – stabilní angina pectoris nereagující na léčbu, nestabilní angina pectoris, AIM, stenóza aortokoronárního bypassu.
- **Žíly** – stenóza dialyzačního shuntu, syndrom horní duté žíly.

Kontraindikace

Rozlišujeme **kontraindikace** absolutní a relativní:

1. **absolutní** – nestabilní stav pacienta, hemodynamicky nevýznamná stenóza, krvácivost;
2. **relativní** – příliš dlouhá stenóza.

Technika

1. Vyšetření koagulačních parametrů (INR, APTT, počet trombocytů).
2. Před výkonem podáme antiagregancium (kyselina acetylsalicylová, Anopyrin) a blokátor kalciového kanálu (nifedipin) – prevence vazospasmů.
3. Prevence anafylaktického šoku při alergii na kontrastní látku (antihistaminika, kortikoidy).
4. Punkce cévy (většinou a. femoralis).
5. Heparinizace.
6. Zobrazení daného úseku cévního řečiště, zavedení vodiče do místa stenózy a po vodiči zavádíme katetr.
7. Insuflace balónku, dilatace léze (balonek ponechat 1–2 minuty nafouklý).
8. Kontrolní angiografie.
9. Po výkonu heparinizace s.c. dva dny, minimálně šest měsíců poté antiagregancia (kyselina acetylsalicylová, Anopyrin®).

Komplikace

- Celkové (podání kontrastu) – anafylaktická reakce, renální selhání.
- V místě punkce – hematoma, pseudoaneuryzma, arteriovenózní píštěl.
- V místě PTA – disekce, spasmus, periferní embolizace, ruptura tepny je zcela ojedinělou komplikací.

Odkazy

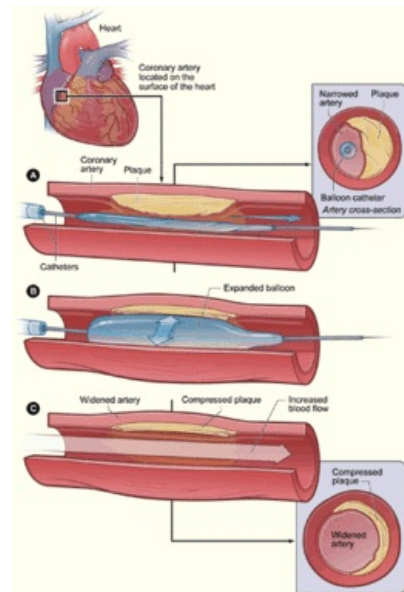
Související články

- Akutní tepenné uzávěry
- Angioinvasivní léčba tepenných uzávěrů a stenóz

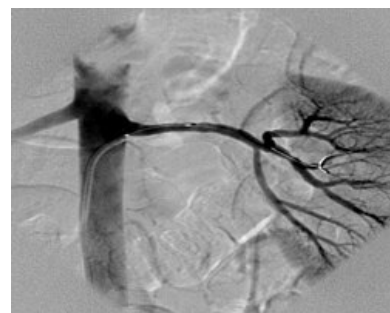Zdroj

- BENEŠ, Jiří. *Studijní materiály* [online]. ©2007. [cit. 14.5.2010]. <<http://jirben2.chytrak.cz/materialy/chira/cevni.doc>>.

Použitá literatura



Princip PTCA



Selektivní angiografie a. renalis po proběhlé PTCA

- ZEMAN, Miroslav, et al. *Speciální chirurgie*. 2. vydání. Praha : Galén, 2006. 575 s. ISBN 80-7262-260-9.