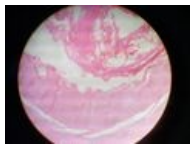


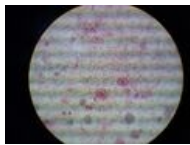
Portál:Sbírka histologických preparátů (1. LF UK)/Nervová soustava

Popisky k preparátům

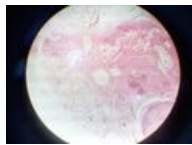
Fotky preparátů




Cerebrospinální ganglion



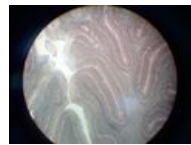
Vegetativní ganglion 1



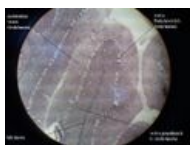
Vegetativní ganglion 2



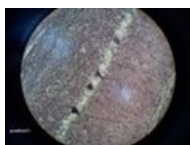Mícha



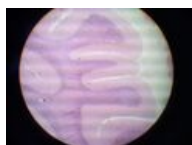
Mozeček 1



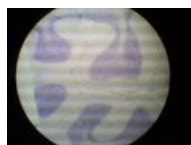Mozeček 2



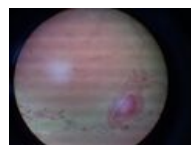
Mozeček 3




Mozeček 4




Mozeček 5



Mozek 1



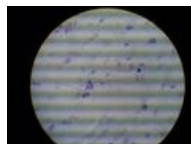
Mozek 2



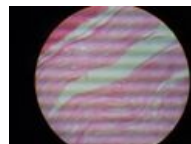
Mozek 3



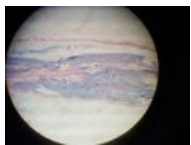Mozek 4



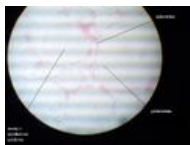
Mozek 5



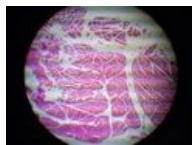Nerv podélně 1



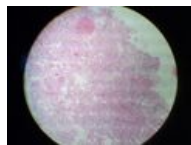
Nerv podélně 2



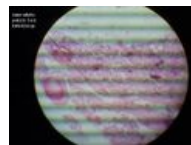
Nerv příčně 3



Nervosvalové vřeténko



Plexus chorioideus 1



Plexus chorioideus 2

Odkazy

Další obrázky

- Mozek (preparát)
- Mozeček (preparát)
- Mícha (preparát)
- Autonomní ganglion (preparát)
- Periferní nerv (preparát)

Další články

- Atlas histologických preparátů/Nervový systém
- Modul Buněčné základy medicíny (3. LF)

