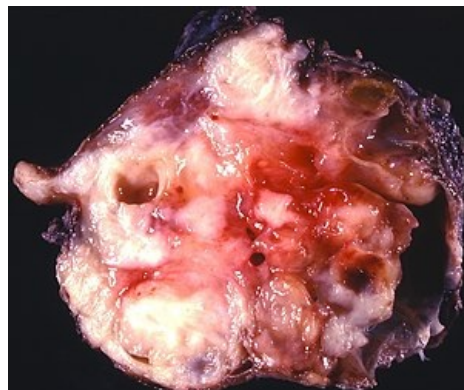


Pseudotumory

Pseudotumory jsou nepravé nádory – patologické změny, které makroskopicky připomínají nádor (především zduření – tumor), ale etiologicky a mikroskopicky **se o nádory nejedná**. Většinou se jedná o obrazy zjištěné v klinice (fyzikálním vyšetřením nebo zobrazovacími metodami). Patří mezi ně:

1. cysty
2. zánětlivé pseudotumory
3. atypicky probíhající progresivní změny – hypertrofie, hyperplázie, hyperregenerace
4. patologické ukládání cizorodého materiálu – makroskopicky budí dojem nádoru např. ukládání amyloidu, urátů (dnavé tofy), hlenů (ganglion) nebo tuků (xanthelesmata)
5. poruchy embryonálního vývoje – hamarcie, choristie
6. polypy



Inflammatorní pseudotumor (Inflammatorní myofibroblastický tumor (IMT))



Článek neobsahuje vše, co by měl.

Můžete se přidat k jeho autorům (<https://www.wikiskripta.eu/index.php?title=Pseudotumory&action=history>) a jej.

O vhodných změnách se lze poradit v diskusi.

Odkazy

Zdroj

- PASTOR, Jan. *Langenbeck's medical web page* [online]. [cit. 2010]. <<http://langenbeck.webs.com>>.