

Pterygium

Pterygium je **hyperplazie spojivkové fibrovaskulární tkáně**, jež **prorůstá přes rohovku** oka (na rozdíl od pingueculy). Je to v podstatě zbytnělá duplikatura spojivky, která se nachází v interpalpebrální šterbině, častěji **nazálně**. Obvykle má trojúhelníkový tvar, šedá "hlavička" **prorůstá ke středu rohovky**, base nasedá na limbus.

Pterygium nemusí způsobovat žádné potíže, ovšem rozsáhlejší formy poškozují Bowmanovu membránu, snižují zrakovou ostrost, vyvolávají **pocit tahu a tlaku** v abdukci. Vyskytuje se převážně v oblastech s **vyšším slunečním zářením**. Mají sklon k recidivám s progresí oproti výchozímu vztahu, proto jsme opatrní v indikaci resekce u zcela malých lézí.

Terapie

Terapie je **chirurgická**. Od prosté excize, excize s přenosem lamely spojivky/rohovky, s využitím fotoablace až po lamelární keratoplastiku a lokální aplikaci mitomycinu u těžkých recidivujících případech.

Pseudopterygium

Musíme odlišit pterygium od **pseudopterygia**, což je **poúrazová jizevnatá adheze** mezi sklérrou, spojivkou a rohovkou. Vzniká na podkladě **poškození oka** termicky, chemicky či mechanicky. Terapie je opět **chirurgická**.

Odkazy

Související články

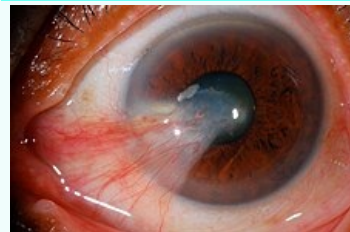
- Okno
- Pinguecula
- Rohovka
- Zraková ostrost

Použitá literatura

- ROZSÍVAL, Pavel, et al. *Oční lékařství*. 1. vydání. Galén, Karolinum, 2006. 373 s. ISBN 80-7262-404-0.
- HYCL, Josef a Lucie TRYBUČKOVÁ. *Atlas oftalmologie*. 1. vydání. V Praze : Triton, 2003. 151 s. ISBN 80-7254-382-2.

Pterygium

Pterygium, Surfer's Eye

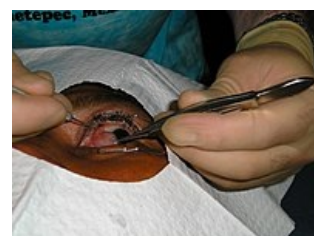

Pterygium prorůstající do rohovky

Klinický obraz zarudnutí oka, zánět, slzení, suchý oko

Klasifikace a odkazy

MKN	H11.0 (https://mkn10.uzis.cz/prohlizec/H11.0)
MeSH ID	D011625 (https://www.medvik.cz/bmc/link.do?id=D011625)
OMIM	265000 (https://omim.org/entry/265000)
MedlinePlus	001011 (https://medlineplus.gov/ency/article/001011.htm)
Medscape	1192527 (https://emedicine.medscape.com/article/1192527-overview)



Chirurgické odstránení pterygia