

Radiodiagnostické vyšetření tlustého střeva

Anatomie tlustého střeva

 Podrobnější informace naleznete na stránce *Tlusté střevo*.

Nativní snímek břicha

Nativní snímek břicha je základní vyšetřovací metodou u akutních stavů – k vyloučení **ileozního stavu**, **pneumoperitonea** (např. při perforaci divertiklu), distenze tlustého střeva při pneumatose, toxického megacolon. Obraz edematosních hauster (tzv. *"thumbprinting"*) lze nalézt u zánětlivých či ischemických změn. Závažným příznakem je **nález plynu** ve stěně střevní, který ale bývá lépe zobrazitelný na CT. Množství formované stolice nalézáme u zácpy.

Ultrazvuk

Ultrazvuk je **metodou první linie** u akutních stavů, jeho výpovědní hodnota je však často limitována vyšetřitelností pacienta (obézní pacienti s pneumatosou jsou prakticky nevyšetřitelní). Ultrazvukem lze rozpoznat:

- **Zánět stěny tlustého střeva (kolitidu):** rozšíření stěny střevní nad 3–4 mm, prosáknutí submukosy (hyperechogenní vrstva), zvýšená vaskularizace v barevném záznamu.
- **Divertikulitidu:** segmentální edématozní změny obvykle v oblasti sigmatu či aborálního descendens. Zobrazit lze i samotný zánětlivě změněný divertikl ev. s reakcí okolního tuku.
- **Epiploickou appendicitidu:** okrsek hyperdenzního prosáklého tuku na antimesenteriální straně tlustého střeva (obvykle sigmatu) v místě maximální bolestivosti.
- **Appendicitidu:** prosáknutí stěny appendixu s jeho zbytněním (průměr nad 6 mm), prosáknutí okolního tuku, bolestivost pod sondou.
- **Ileus:** jen **někdy** lze zobrazit distenzi tračníku tekutinou – obvykle je totiž přítomno i větší množství plynu a tlusté střevo tak nelze dobře vyšetřit.
- **Nádory:** jen **zřídka** se podaří zobrazit ev. nádor tlustého střeva, většina kolorektálních karcinomů je lokalizována aborálně (rektum, sigma) a mimo dosah vyšetření. Ultrazvuk ale dobře zobrazí např. jaterní metastázy.

Irigografie

Irigografie je **dvojkontrastní vyšetření tlustého střeva**. Pacient musí být před vyšetřením vyprázdněn – příprava Fortransem či roztokem $MgSO_4$ (jako před kolonoskopií).

Po zavedení rektální rourky se **aplikuje baryová suspenze a poté se insufluje vzduch**. Pacienta je nutné během vyšetření polohovat – roztok $BaSO_4$ je tekutý a "voda teče z kopce" – tak aby došlo k rovnoměrné dvoukontrastní náplni celého tlustého střeva. Známkou naplnění celého tlustého střeva je pak reflux kontrastní látky do terminálního ilea či naplnění appendixu (je-li).

Vyšetření je vhodné k **zobrazení tumorosních změn, polypů**, lze použít i k zobrazení pozánětlivých změn a rozsahu poškození při divertikulose. Nadřazenou metodou je samozřejmě klasická (fibro-optická) kolonoskopie a vyšetření se tedy provádí u pacientů, kteří s klasickou kolonoskopií nesouhlasí, či tuto nelze kompletně provést pro nepříznivé anatomické poměry (ostrý ohyb, adheze). Na pracovištích, kde je dostupná CT kolonografie, by měla být preferována CT kolonografie, protože má vyšší výtěžnost.

Defekografie

Defekografie je skiaskopické vyšetření defekačního mechanismu. Rektální rourkou se naplní rektální ampula a část aborálního sigmatu kontrastní látkou, která je zahuštěna.

Při vyšetření se sleduje:

- pohyby dna pánevního: pokles dna pánevního,
- vyklenování stěny rekta při defekaci: ventrální a dorzální rektokéla,
- prolaps rektální sliznice,
- anorektální úhel: nedostatečný rozvoj při spasticitě m. puborectalis,
- residuum po defekaci: významné nad 1/3 počáteční náplně.



Defekografie: intususcepce druhého stupně, pokles dna pánevního (<http://atlas.mudr.org/Case-images-R ectal-intususception-second-degree-defecography-382>)

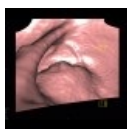
CT kolonografie

Jedná se o **CT vyšetření břicha a malé pánve se speciální přípravou tlustého střeva**. Pacient musí být opět vyprázdněn (příprava Fortransem, roztokem MgSO₄ nebo jiným projímadlem). Na některých pracovištích se přidává tzv. "značení stolice" (angl. fecal tagging), kdy se perorálně podanou kontrastní látkou zvýší denzita reziduálního obsahu tračníku, který tak lze lépe odlišit od polypů. Před samotným vyšetřením se provede insuflace tlustého střeva vzduchem či CO₂ cestou rektální rourky. Vyšetření lze provést jak nativně (jako screening s otázkou přítomnosti polypů), nebo při **podání jodové kontrastní látky** i.v. při jiných indikacích. Provádí se celkem dva skeny, nejdříve na zádech, poté na břiše – v tlustém střevě obvykle zůstává něco tekutiny, která by při jediné poloze mohla překrýt ev. patologii. Hodnocení provádí zkušený radiolog (dop. minimálně 50 provedených vyšetření pod dohledem jiného radiologa).

Základní metodou hodnocení CT kolonografie je metoda **virtuální endoskopie** (jakoby "průlet tlustým střevem"), nalezené léze se dále hodnotí ve 2D (multiplanární rekonstrukce, tenké řezy). **Nevýhodou** CT kolonografie je **radiační zátěž** (druhý sken se však obvykle provádí v low-dose režimu, v případě screeningové indikace oba skeny) a **nemožnost provést biopsii**. Výhodou je zobrazení extraintestinálních struktur (mesenterium, uzliny, játra – staging), zobrazení o něco větší plochy střevní stěny než umožňuje optická kolonoskopie a větší komfort při vyšetření (než při optické kolonoskopii).

CT kolonografie není akutním vyšetřením. Při podezření na Crohnovu nemoc a nekompletní kolonoskopii je vhodnější indikovat CT enterografii, která zobrazí jak tenké střevo, tak v mnoha případech dobře i tlusté střevo – nelze však hodnotit ev. polypy.

CT kolonografii bychom měli provádět nejdříve jeden a půl měsíce po odeznění akutní divertikulitidy kvůli zvýšenému riziku perforace při insuflaci.



CT kolonografie: tumor rektu (<http://atlas.mudr.org/Case-images-Rectal-tumour-virtual-colonography-1113>)

CT břicha, pánve (routine)

Rutiní CT břicha a pánve se dobře uplatní u akutních stavů. Před vyšetřením se per os podává **roztok jodové kontrastní látky** (10–20 ml v 500–1000 ml), v případě nebezpečí z prodlení lze od per os přípravy upustit. Při vyšetření lze zobrazit:

- I minimální množství volného vzduchu (pneumoperitonea).
- Distanze tlustého (ale i tenkého střeva) tekutinou a plynem u ileosních stavů.
- Zóna přechodu mezi distendovaným a nedistendovaným střevem: místo obstrukce.
- Prosáknutí stěny tlustého střeva: kolitida, ischemie.
- Větší nádory tlustého střeva (ne však menší polypy, obtížně i ploché léze).
- Plyn ve stěně střevní, absenci syčení střevní stěny, uzávěr tepen a žil (dle fáze vyšetření) u střevní ischemie.
- Divertikly: jsou-li četnější či v zánětlivém infiltrátu při **divertikulitidě**.
- Apendicitidu u jinak zdravých jedinců.

MRI tlustého střeva

MRI je indikováno při stagingu tumorů rektu a rektosigmatu. Dále existuje vyšetření podobné CT kolonografii – MR kolonografie, které se ale rutinně neprovádí.

Odkazy

Externí odkazy

- **Obrázky k tématu na atlas.mudr.org**
 - RTG nativní snímek břicha: ileus na tlustém střevě (<http://atlas.mudr.org/Case-images-Large-bowel-ileus-761>)
 - CT břicha: ileus na tlustém střevě (<http://atlas.mudr.org/Case-images-Large-bowel-ileus-760>)
 - RTG nativní snímek břicha, CT břicha: karcinom lící flexury, ileus na tlustém střevě (<http://atlas.mudr.org/Case-images-Carcinoma-of-colon-lienal-flexure-large-bowel-ileus-lung-metastasis-450>)
 - CT břicha: perforace tlustého střeva, peritonitida (<http://atlas.mudr.org/Case-images-Peritonitis-perforation-of-large-bowel-195>)
 - Irrigografie: divertikulóza sigmatu (<http://atlas.mudr.org/Case-images-Diverticular-disease-of-the-sigmoid-colon-on-Irrigography-5>)
 - Irrigografie: Kolitida při Crohnově nemoci (<http://atlas.mudr.org/Case-images-Crohn%27s-disease-colitis-305>)
 - Irrigografie: rektovaginální píštěl (<http://atlas.mudr.org/Case-images-Rectovaginal-fistula-diverticular-disease-of-the-sigmoid-colon-224>)
 - Irrigografie: ulcerózní kolitida (<http://atlas.mudr.org/Case-images-Ulcerative-colitis-barium-enema-451>)
 - Ultrazvuk: mírná kolitida (<http://atlas.mudr.org/Case-images-Mild-colitis-170>)
- **Výukový portál 1. LF UK - Radiodiagnostika**
 - Přednáška Diagnostické zobrazovací metody při vyšetření trávicího traktu (<https://el.lf1.cuni.cz/p3738369>)

