

Regio genus

Regio genus je topografická krajina vymezená přibližně rozsahem kolenního kloubu (proximálně tři prsty nad bází pately, distálně do úrovně *tuberositas tibiae*). Dělí se na dvě krajiny: *Regio genus anterior* a *regio genus posterior s fossa poplitea*.

Regio genus anterior

Krajina na přední straně kolenního kloubu. Obsahem krajiny je kolenní kloub.

Kůže v rozsahu krajiny je silná a dobře posunlivá, v podkoží se nachází synoviální *bursa subcutanea praepatellaris* a mediálně *v. saphena magna* spolu s *nervus saphenus*, který se k ní přikládá při šlaše *m. sartorius*. Pod fascií leží *bursa subfascialis praepatellaris* a pod ní úponová šlacha *m. quadriceps femoris*, ve které je zavzata *patella* jako typická sesamská kost. Pod šlachou na proximální straně se nachází *recessus suprapatellaris*. Na laterální stranu tibie se upíná *tractus iliotibialis (tuberositas tractus iliotibialis Gerdy)* a na mediální stranu *pes anserinus* – složený úpon *m. gracilis*, *m. sartorius* a *m. semitendinosus*.

Hmatné útvary: *Patella* a *ligamentum patellae*, části kondylů femuru, tibie a *caput fibulae*.

Fossa poplitea (Regio genus posterior)

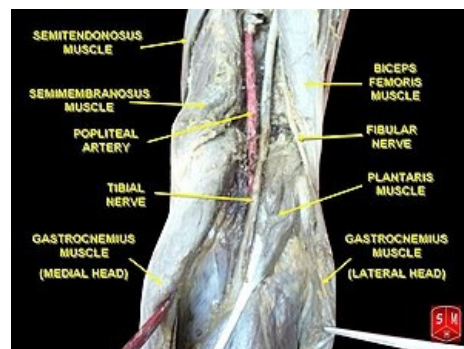
Česky: Zákolenní jáma

Ohraničení krajiny

- Proximálně, mediálně: *m. semitendinosus*, *m. semimembranosus*;
- proximálně, laterálně: *m. biceps femoris*;
- distálně: *m. gastrocnemius lateralis et medialis*;
- spodinu krajiny tvoří *m. popliteus* a pouzdro kolenního kloubu. Pod úpony svalů se tvoří burzy.

Obsah:

Nervově cévní svazek skládající se lateromediálně a z povrchu do hloubky z *n. fibularis communis* (laterálně při *m. biceps femoris*, dále se stáčí laterodistálně kolem *caput fibulae*, kde je často pro svou povrchovou polohu zraňován), *n. tibialis* (probíhá středem krajiny, zabíhá mezi bříška *m. gastrocnemius*), *vasa poplitea* (pokračování *v. femoralis* a *a. femoralis*, mění pojmenování po průchodu skrze *hiatus adductorius*), *a. poplitea* vydává větve pro okolní svaly a kloub. Podél cév jsou uloženy *nodí poplitei*. Prostor kolem útvarů je vyplněn tukovým vazivem.



Fossa poplitea

Kůže krajiny je jemná a proti spodině posunlivá, v podkožním vazivu probíhá *v. saphena parva*, která v krajině proráží fascii a vlévá se do *v. poplitea*. Fascie je v krajině pevná. Hmatné jsou úpony flexorů kolenního kloubu: mediálně *m. semitendinosus* a *semimembranosus*, laterálně *m. biceps femoris* upínající se na *caput fibulae*.

Odkazy

Související články

- Pes anserinus
- Kolenní kloub

Použitá literatura

- GRIM, Miloš a Rastislav DRUGA, et al. *Základy anatomie, 5. Anatomie krajín těla*. 1. vydání. Praha : Galén, 2002. 119 s. s. 96. ISBN 978-80-7262-179-8.