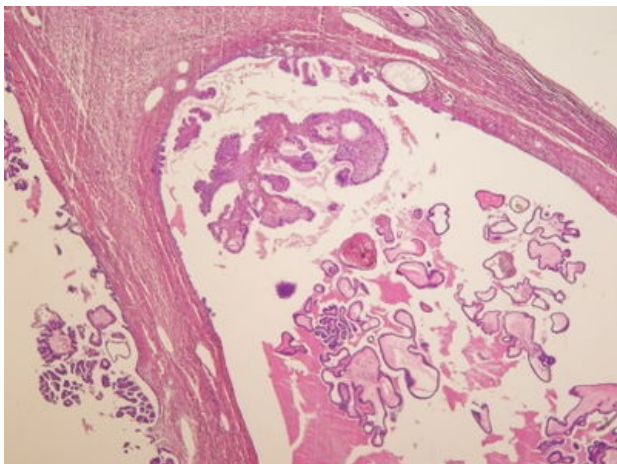
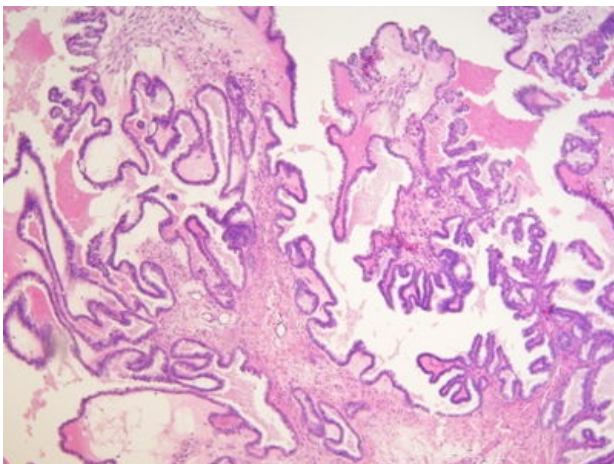


Serózní bordeline nádor ovária (preparát)

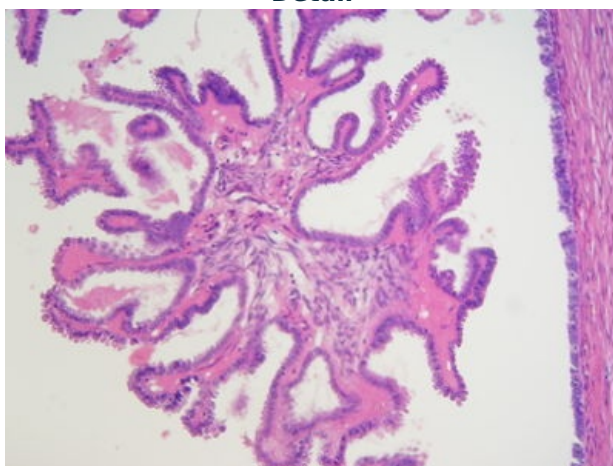
Přehledné zobrazení



Zvětšení



Detail



Serózní borderline nádor je epitelový nádor ovária, nejisté biologické povahy, charakterizovaný zvýšenou proliferací epitelu bez destruktivního invazivního růstu. Dříve se používal název **Cystadenoma serosum papiliferum ovarii**.

Histologie

 Podrobnější informace naleznete na stránce *Ovarium (preparát)*.

Makroskopie

Obvykle jde o cystické nádory s makroskopicky patrnými prominencemi, většinou > 5 cm, které mohou být u 1/3 pacientek bilaterální.

Mikroskopie

Jednotlivé cysty jsou lemovány serózním **kubickým** epitelem s **řasinkami** a centrálně uloženým jádrem. Epiteliální výstelka cyst proliferuje do lumina či na povrch v podobě papil. Stroma je tvořeno vazivem a cévami.

Výskyt

Ženy nejčastěji ve středním věku (40–50 let).

Mohou se porogenně šířit po peritoneu v dutině břišní (! při absenci invaze)

Odkazy

Související články

- Ovariální nádory

Externí odkazy

- *Cystadenoma serosum papiliferum ovarii* - virtuální preparát (<http://www.patologie.info/vip/preparat.php?detail=72>)

Použitá literatura

- POVÝŠIL, Ctibor, Ivo ŠTEINER a Jan BARTONÍČEK, et al. *Speciální patologie*. 2. vydání. Praha : Galén, 2007. 430 s. ISBN 978-807262-494-2.
- BRYCHTOVÁ, Svetlana a Alice HLOBILKOVÁ. *Histopatologický atlas*. 1. vydání. Praha : Grada, 2008. 112 s. ISBN 978-80-247-1650-3.