

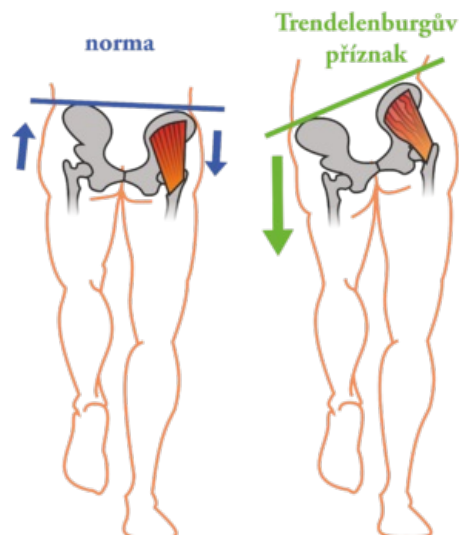
Trendelenburgův příznak



Sešikmení pánve při postižení inervace abduktorů a vnitřních rotátorů v kyčli. Jedná se především o oslabení m. gluteus medius a m. gluteus minimus při obrně n. gluteus superior či radikulopatii L5. Tyto svaly normálně fungují jako stabilizátory pánve. Při stožení na postižené dolní končetině se v důsledku jejich oslabení naklání pánev směrem ke zdravé straně. Při chůzi vytváří typický obraz

tzv. *kachní chůze* = **Trendelenburgova chůze**.

Morbus Perthes se projevuje Trendelenburgovým příznakem. Změna postavení trochanteru a svalů.



Odkazy

Zdroje

- VOKURKA, Martin, et al. *Velký lékařský slovník*. 7. vydání. Praha : Maxdorf, 2007. ISBN 978-80-7345-130-1.