

Uživatel: Viktorie Koberová

Jmenuji se Viktorie Koberová a jsem studentkou 5. ročníku oboru Všeobecné lékařství na 1. lékařské fakultě. Mezi mé koníčky patří malování, čtení detektivek a procházky v přírodě.

Nejvíc se zajímám o **patologii a soudní lékařství**.

Články, které jsem například napsala:

Soudní lékařství a patologie

- Intoxikace kokainem
- Rány vzniklé kousnutím
- Hadí jed
- Intoxikace budivými aminy (ephedrin a jeho deriváty)
- Kantaridin
- Prohlídka živých osob
- Námel
- Ublížení na zdraví
- Mumifikace
- Náhlá smrt v těhotenství, za porodu, po porodu
- Vražda novorozence dítěte matkou
- Lékař jako znalec
- Otrava atropinem
- Exhumace
- Pád z výše
- Digitalis a strofantin



Jsem členem WikiTýmu
na úrovni **správce**.



Jsem členem akademické obce
**1. lékařské fakulty Univerzity
Karlovy** (<https://www.lf1.cuni.cz>).

Mikrobiologie

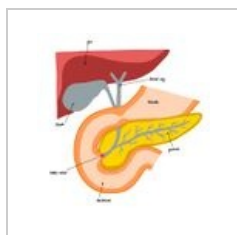
- Mikromycety
- Způsoby barvení bakterií, mikromycet a parazitů
- Vši, blechy, štěnice a zákožky
- Původci infekcí v místě chirurgického výkonu
- Základní laboratorní vyšetření krve a moče
- Původci infekcí dolních cest dýchacích
- Původci infekcí zažívacího ústrojí
- Původci infekcí kůže a měkkých tkání
- Virové infekce

Ostatní

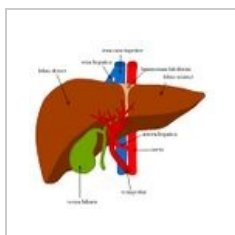
- Biologické rytmy
- Mužský reprodukční systém
- Ženský reprodukční systém
- Vývoj pupečníku a placenty
- Fyziologie dětského věku
- Kyberšikana

Mnou vytvořené nákresy:

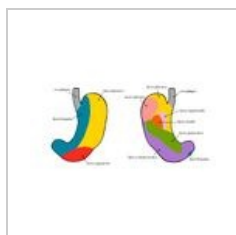
1) Gastrointestinální trakt



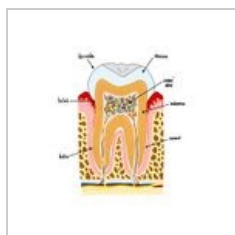
Syntopie duodena



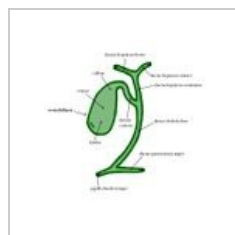
Syntopie jater



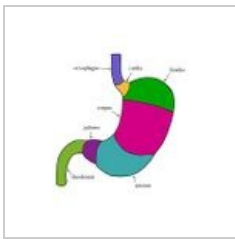
Syntopie žaludku



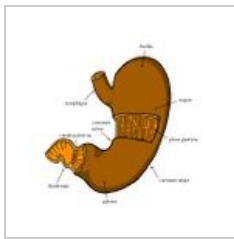
Zub



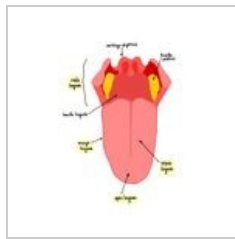
Žlučové cesty



Žaludek - části

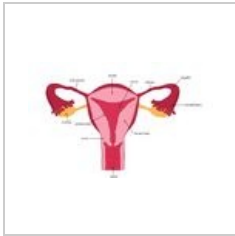


Žaludek

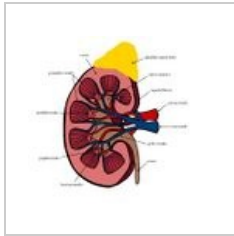


Jazyk

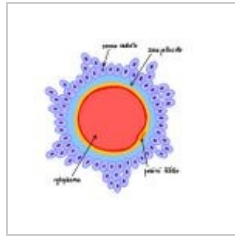
2) Urogenitální trakt




Syntopie dělohy



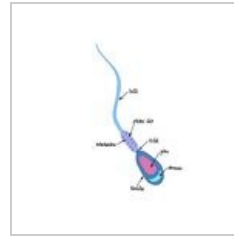
Ledvina



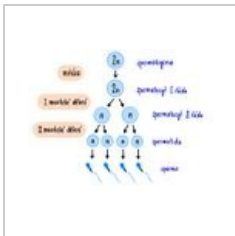
Vajíčko



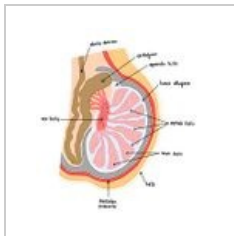
Vrozené vady ledvin



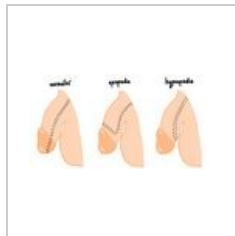
Spermie



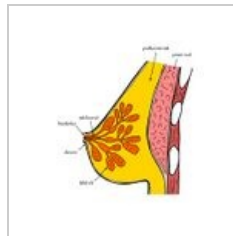
Spermatogeneze



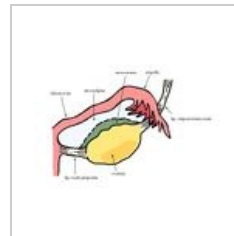
Varle



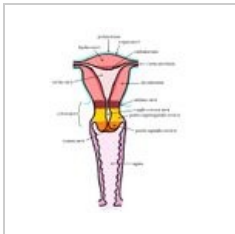Hypospadié a epispadié



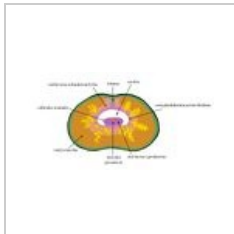
Prs



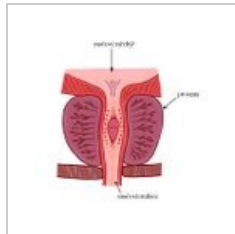
Vaječník



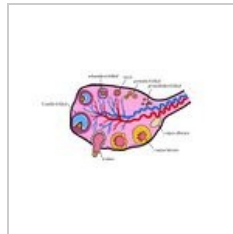
Děloha



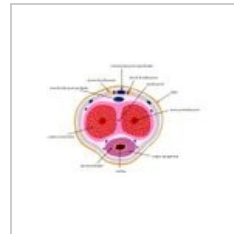
Prostata - průřez



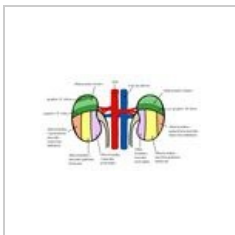
Prostata



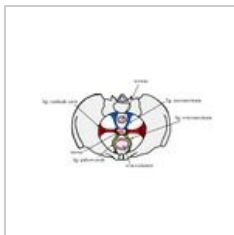
Ovarium



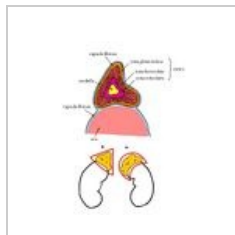
Penis - průřez



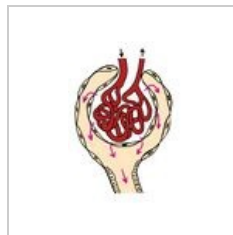Syntopie ledvin



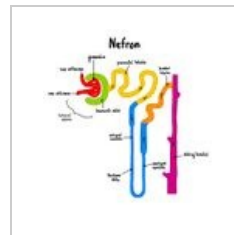
Závěsný aparát dělohy



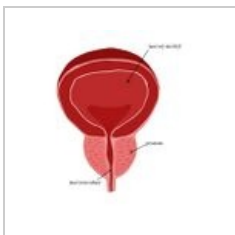
Nadledviny



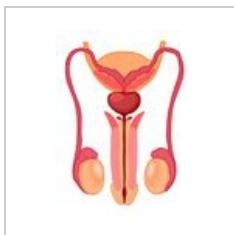Glomerulus



Nefron

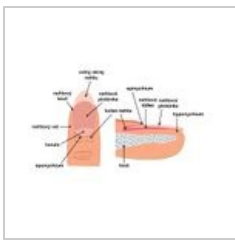


Prostata a močový měchýř

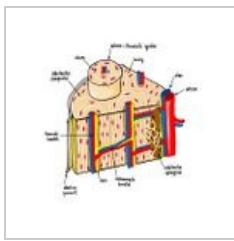


Syntopie penisu

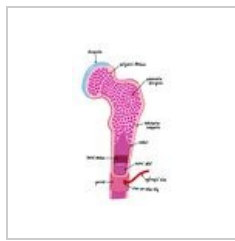
3) Pohybový aparát



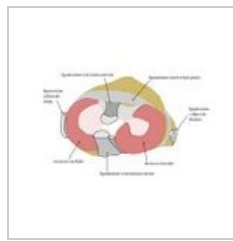
Nehet



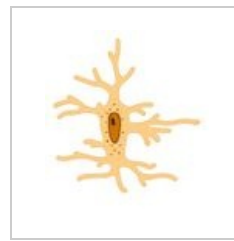Struktura kosti



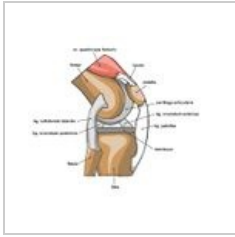
Kost



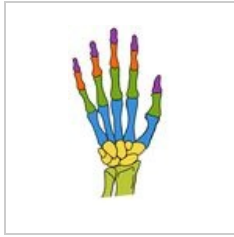Kolenní kloub



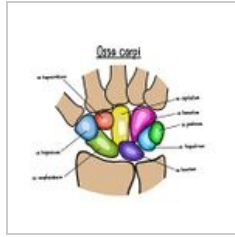Osteocyt



Kolenní kloub

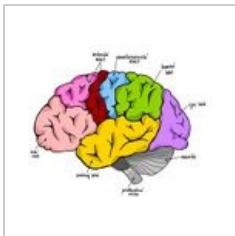


kosti ruky

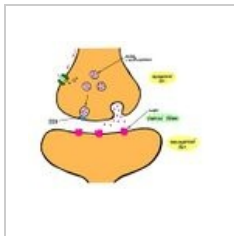


ossa carpi

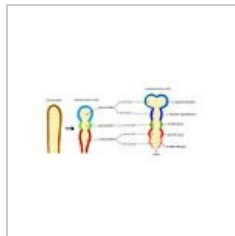
4) Nervová soustava + smysly



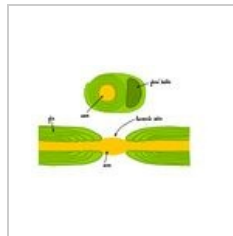
Mozek



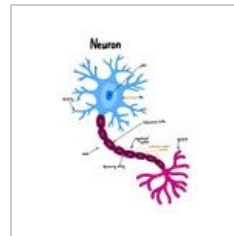
Synapse



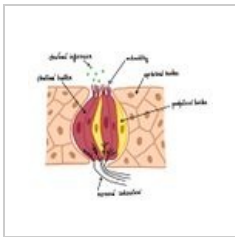
Vývoj nervové trubice



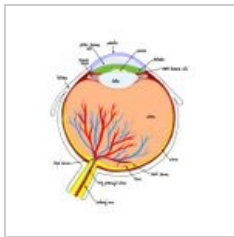
Axon s myelinem



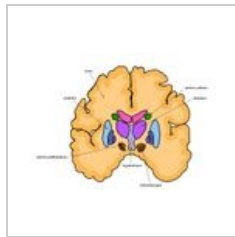
Neuron



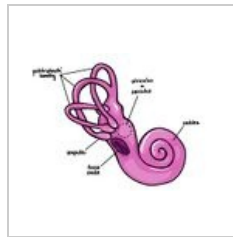
Chuťový pohárek



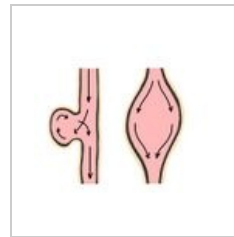
Oko



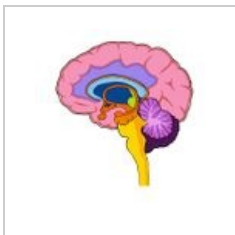
Bazální ganglia



Vnitřní ucho

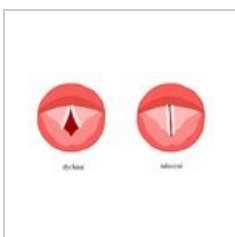


Aneuryzma

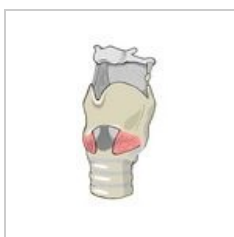

CNS

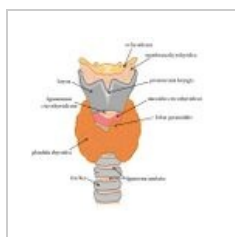
5) Dýchací soustava



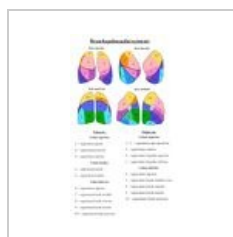
Hlasivky



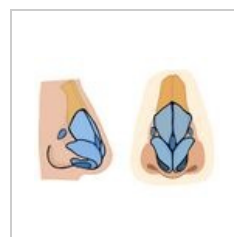Hrtan



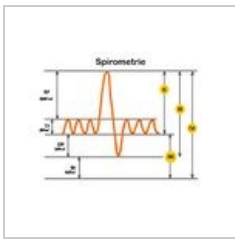
Syntopie hrtanu



Segmenty plic



Nos

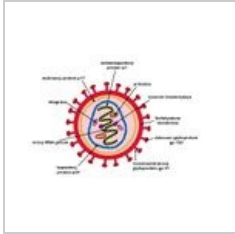


Spirometrie

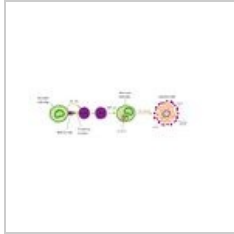


Trachea

6) Další



Virus HIV



Vznik granulomu



ateroskleróza