

Vývoj svalového systému

Vývoj svalů obecně

- **Kosterní svalovina** vzniká z paraaxiálního mezodermu, který vytváří somity od okcipitální do křížové krajiny a v oblasti hlavy je částečně segmentován do somitomer. Vytváří svalovinu trupu podél páteře a vysílá deriváty do tělní stěny a končetin.
- **Hladká svalovina** vzniká ze splanchnického mezodermu, a to mezodermu laterální ploténky a buněk neurální lišty.
- **Srdeční svalovina** pochází z kardiogenního mezodermu splanchnopleury.
- **Výjimky** jsou m. sphincter a dilatator pupillae, které vznikají z neuroepitelu očního pohárku.

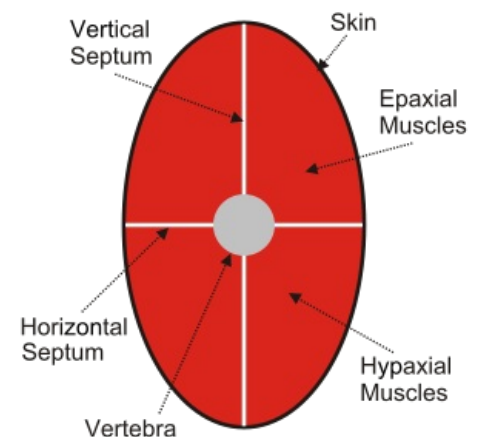
Vývoj epaxiálního a hypaxiálního oddílu

Svaly se vyvíjejí ze somitů, jejich laterální části. Ta se diferencuje do dermomyotomů. Koncem 1. měsíce vysílají myotomy ventrálním směrem ventrální výběžky, které vrůstají do tělní stěny mezi základy kůže a somatopleuru. Každý myotom se rozdělí na epaxiální oddíl (dorsální) a hypaxiální oddíl (ventrální). Pozůstatkem septa, které původně obě skupiny svalstva oddělovalo je potom fascie. Diferenciace myotomů probíhá kraniokaudálním směrem. V průběhu diferenciace se buňky myotomů přeměňují v myoblasty, ty se seskupují v podélné sloupce a splývají v mnohojaderná syncytia. Syncytia jsou základem svalových vláken. V jejich cytoplazmě se diferencují příčně žíhané **myofibrily** a postupně jich přibývá (nakonec vyplňují téměř celou **cytoplazmu**).

Diferenciace svalů

Dorsální svalstvo trupu má v jednotlivých vrstvách různý původ a vývoj. K epaxiálnímu svalstvu patří tzv. hluboké zádové svaly: vyvíjejí se z epaxiálních částí myotomů (in. dorsálními větvemi spinálních nervů). V nejhlubší vrstvě zachováno segmentové uspořádání, zatímco v povrchových vrstvách dochází k částečnému spojování materiálů ze sousedních dvou i více segmentů. Spinokostální svaly pocházejí z ventrálních výběžků myotomů, které se přesunuly dorzálně (odpovídají mezižeberním svalům). Dvě povrchové vrstvy zádového svalstva jsou původně končetinové svaly (**m. trapezius**, **m. levator scapulae**, **mm. rhomboidei**) a své začátky na trup rozšířily až druhotně.

Ventrální svalstvo trupu vzniká z hypaxiálních výběžků myotomů, původně má tedy rovněž segmentové uspořádání. Inervaci dostává z ventrálních větví spinálních nervů. Původní segmentální uspořádání zůstává zachováno v krajině hrudní (**mm. intercostales**). Většina krčních svalů vzniká splynutím většího počtu ventrálních myomer, má tedy plurisegmentální původ.



Obecné schéma vývoje dorzální a ventrální skupiny svalů

Porucha vývoje svalů

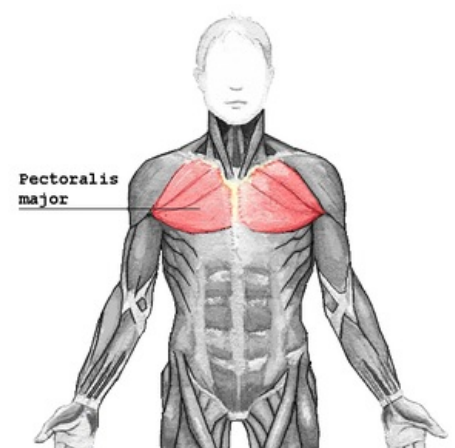
Při poruše vývoje může některý sval být redukován, či úplně chybět. V případě, že se jedná o m. pectoralis major hovoříme o tzv. **Polandově anomálii**.

Související články

- Vývoj axiálního skeletu
- Vývoj končetin

Použitá literatura

- SADLER, Thomas, W. *Langmanova lékařská embryologie*. 1. české vydání. Praha : Grada Publishing, a.s, 2011. 414 s. ISBN 978-80-247-2640-3.



Velký prsní sval