

Vývojové poruchy ucha

Zevní a střední ucho se vyvíjí odděleně od vnitřního ucha. Proto můžeme vrozené vady ucha rozdělit na **vrozené vady zevního a středního ucha** a **vrozené vady vnitřního ucha**.

Vrozené vady zevního a středního ucha

Anomálie zevního a středního ucha souvisejí s poruchou vývoje **první žaberní štěrbin** a **prvních dvou žaberních oblouků**. Tyto choroby se projevují tvarovými deformitami boltce a zvukovodu. Mohou se vyskytovat společně s dysostózami dolní čelisti, jářmové kosti a sluchových kůstek.

Vrozené vady boltců se týkají tvaru, velikosti a postavení.

Otapostasis

Nejčastější vrozenou vadou je **otapostasis**, tzv. odstátý boltec. Jedná se o zděděnou, častou vadu boltce, jejíž podstatou je vyhlazení záhybu antihelixu. Vadu lze korigovat chirurgicky (nejvhodnější doba korekce je mezi 5. a 6. rokem). Principem je vytvoření nového antihelixu.

Mikrocie

Další velice častou vadou je **mikrocie**, tj. zmenšení ušního boltce. Vadu lze klasifikovat do 3 stupňů, v případě 2. a 3. stupně je boltec nejen zmenšen, ale také tvarově deformován.

Anocie

Anocie je úplné nevyvinutí boltce.

Appendices preauriculares

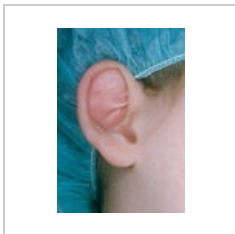
Appendices preauriculares jsou obvykle jednostranné **přívěsky boltce**. Většinou mají tvar hrbolků nebo stopkatých lalůčků lokalizovaných před tragem.

Vrozené ušní píštěle

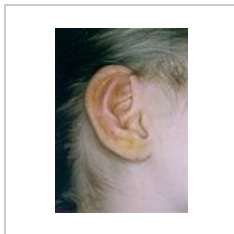
Jedná se o kanálky především v ascendentní části helixu, méně časté jsou píštěle zevní, na krku jsou to koloaurikulární píštěle. Jejich nebezpečí tkví v možné sekundární infekci, proto je třeba je chirurgicky odstranit.

Stenóza a atrézie zvukovodu

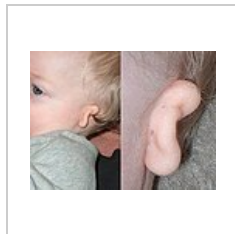
Stenóza je zúžení zvukovodu. **Atrézie** je úplný uzávěr zvukovodu – zvukovod je zcela neprůchodný. Atrézie může být jak kostěná, tak vazivová. Je příčinou převodní vady sluchu. Obě vady (stenóza i atrézie) mohou být spojeny s dalšími vadami (porucha boltce, postižení středouší, postižení nervus facialis). **Terapie je chirurgická**. Spočívá v kanalizaci zvukovodu, případně rekonstrukci středouší.



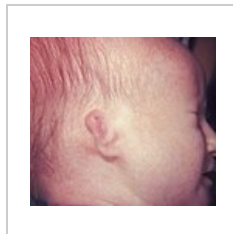
Otapostasis



Antihelix po rekonstrukci



Mikrocie



Atrézie

Vrozené vady vnitřního ucha

- Anomálie vnitřního ucha jsou dány poruchami formování otocysty. Poruchou vývoje otocysty vznikají různé typy hypoplázie labyrintu.

Mondiniho anomálie

- Normální hlemýžď má 2,5 závitů. V případě **Mondiniho anomálie** má hlemýžď jen **1 závit** a vzniká zde patologická komunikace mezi scala vestibuli a scala tympani se současným rozšířením saccus a ductus endolymphaticus.

- Postižení sluchu má různý rozsah.
- Diagnostika je založena především na CT.

Komplexní vrozená postižení

Ucho je často postiženo v rámci specifických syndromů. Nejznámější je tzv. **Treacher-Collinsův syndrom**.

Treacher-Collinsův syndrom

Jedná se o AD onemocnění. Duševní vývoj u tohoto syndromu není postižen. Typicky se zde vyskytuje:

- antimongoloidní postavení očních štěrbin s kolobomem,
- hypoplázie lícních kostí a mandibuly („ptačí profil“),
- malformace ucha,
- makrostomie,
- vysoké patro.

Odkazy

Související články

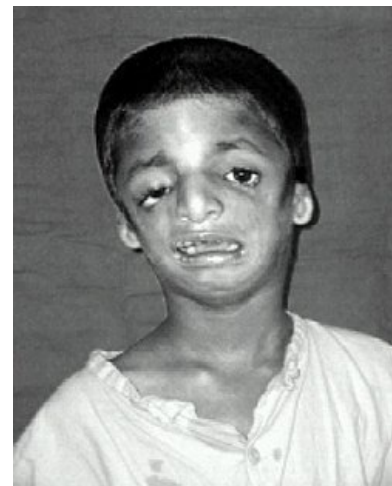- Vrozené vady boltce
- Embryonální vývoj ucha
- Kraniofaciální syndromy

Zdroj

- BENEŠ, Jiří. *Studijní materiály* [online]. ©2007. [cit. 2009]. <http://jirben2.chytrak.cz/materialy/orl_jb.doc>.

Použitá literatura

- KLOZAR, Jan, et al. *Speciální otorinolaryngologie*. 1. vydání. Praha : Galén, 2005. 224 s. ISBN 80-7262-346-X.



Treacher-Collinsův syndrom



Článek neobsahuje vše, co by měl.

Můžete se přidat k jeho autorům (https://www.wikiskripta.eu/index.php?title=V%C3%BDvojov%C3%A9_poruchy_ucha&action=history) a jej.

O vhodných změnách se lze poradit v diskusi.