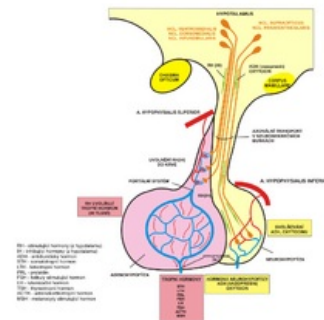


Vyšetření funkce hypofýzy

Fyziologie a patofyziologie hypofýzy

- **Hypofýza** je endokrinní žláza nacházející se na lební bazi a tvořená dvěma laloky s odlišnou ontogenezí, strukturou, funkcí i regulací – předním lalokem (adenohypofýzou) a zadním lalokem (neurohypofýzou).
- Hypofýza je stopkou spojena s hypothalamem, který funkci hypofýzy reguluje prostřednictvím hypothalamických hormonů uvolňovaných do kapilárního větvení hypothalamo-hypofyzárního portálního systému.
- Hormony hypofýzy mají jednak přímé metabolické, kardiovaskulární a další efekty na cílové tkáně, především ale jejich prostřednictvím hypofýza řídí funkci periferních endokrinních žláz – kůry nadledvin, štítné žlázy a gonád.



Hypofyzární portální oběh

Adenohypofýza

- **Přední lalok hypofýzy** (adenohypofýza) tvoří 80 % hmotnosti hypofýzy.
- Je tvořen žláзовými buňkami, které syntetizují a uvolňují do cirkulace hormony proteinové struktury – **adrenokortikotropní hormon** (ACTH), **tyreotropní hormon** (TSH), **prolaktin**, **somatotropní hormon** (STH, růstový hormon), **endorfiny**, **folikuly stimulující hormon** (FSH) a **luteotropní hormon** (LH).
- Sekrece těchto hormonů je regulována (stimulována nebo inhibována) hypothalamickými hormony (releasing a inhibiting faktory).
- Adenohypofýza vzniká během ontogeneze z Rathkeho výchlípku zadní stěny faryngu.

| Hormon | Sekreční buňky | Cílová tkáň | Účinky | Hyperfunkční a hypofunkční syndromy |
|--|-------------------|---------------------|---|--|
| Adrenokortikotropní hormon (ACTH) | Kortikotropy | Kůra nadledvin | Sekrece glukokortikoidů | Centrální Cushingův syndrom (Cushingova nemoc) |
| Beta-endorfin | Kortikotropy | Opioidní receptory | Potlačení vnímání bolesti | |
| Tyreotropní hormon (TSH) | Tyreotropy | Štítná žláza | Sekrece hormonů štítné žlázy | Centrální hypertyreosa, hypotyreosa |
| Folikuly stimulující hormon (FSH) | Gonadotropy | Gonády | Vývoj a funkce reprodukčního systému | |
| Luteotropní hormon (LH) | Gonadotropy | Gonády | Sekrece pohlavních hormonů | |
| Somatotropní hormon (STH, růstový hormon) | Eosinofilní buňky | Játra, tuková tkáň | Růst, metabolismu tuků a lipidů | Gigantismus, akromegalie, nanismus |
| Prolaktin | Laktotropy | Ovária, prsní žlázy | Laktace, ovlivnění sekrece estrogenů a progesteronu | Galaktorea, gynekomastie |

Neurohypofýza

- **Zadní lalok hypofýzy** (neurohypofýza) je funkčně i embryonálně výchlípkou hypothalamu.
- Je tvořen zejména axonálními zakončeními neuronů v supraoptických a paraventriculárních jádrech hypothalamu. Tyto axony uvolňují peptidové hormony **oxytocin** a **antidiuretický hormon**.
- Zadní lalok rovněž obsahuje **pituicyty**, specializované gliové buňky příbuzné astrocytům.

| Hormon | Sekreční buňky | Cílová tkáň | Účinky | Hyperfunkční a hypofunkční syndromy |
|--|--------------------------------------|---------------------|------------------------------|-------------------------------------|
| Oxytocin | Nc. supraopticus a paraventricularis | Děloha, prsní žlázy | Děložní kontrakce, laktace | |
| Antidiuretický hormon (ADH, vasopresin) | Nc. supraopticus a paraventricularis | Ledviny, arterioly | Retence vody, vazokonstrikce | SIADH, Diabetes insipidus |

Indikace vyšetření

Endokrinologické vyšetření hypofýzy je indikováno při klinickém podezření na:

1. funkční poruchu,
 - a) **hypofunkce** = **hypopituitarismus**, může být izolovaný, tj. postihující jeden hormon, parciální až kompletní, tj. **panhypopituitarismus**,
 - b) **hyperfunkce** (ve většině případů se jedná o nadprodukcí jednoho hormonu) – **Cushingův syndrom**, **gigantismus**, **akromegalie**, **prolaktinom**,
2. expanzivní proces v oblasti tureckého sedla (který je také často doprovázen funkční poruchou),
 - a) hypofyzární adenom,
 - b) kraniofaryngeom, chordom, meningeom, gliom či jiný typ tumoru.

- **Hypofyzární adenom** může být hormonálně *afunkční*, nebo *hyperfunkční*. Tumor sám může tlakem na okolní tkáň nebo narušením hypotalamo-hypofyzárního spojení navodit buď izolovaný nebo kompletní hypopituitarismus, event. diabetes insipidus.
 - Příkladem hormonálně **afunkčního** tumoru hypofýzy je i tzv. *pseudoprolaktinom*, který narušením spojení hypotalamu a hypofýzy přeruší transport *dopaminu* (prolaktin inhibujícího hormonu) do hypofýzy s následným vzestupem sekrece prolaktinu.
- Mezi komplikace hypofyzárních tumorů patří dále lokální invaze (poškození zrakové dráhy, hypotalamické syndromy), hemorhagie, infarzace, infekce či maligní transformace
- **Autoimunitní zánět = hypofysitis** – se může rovněž manifestovat jako (pseudotumorózní) expanze hypofýzy doprovázená hormonální poruchou (obvykle parciálním hypopituitarismem). Záměna hypofyzitidy s adenomem může vést k chybně indikované operaci.

Vyšetřovací postup

Vyšetřovací postup zahrnuje

1. **zobrazovací metody** zaměřené na hypofýzu (MRI nebo CT),
2. **hormonální vyšetření** – bazální hormonální koncentrace stanovené jednorázově nebo opakovaně během dne. funkční (stimulační a inhibiční) testy,
3. **biochemické a další laboratorní vyšetření** ve vztahu k předpokládané endokrinopatii (glykémie, natriémie, kalémie, krevní obraz a další),
4. **oftalmologické vyšetření** (především vyšetření zorného pole), event. neurologické vyšetření a další.

Zobrazovací metody

Magnetická rezonance (MRI)

- Základní zobrazovací metoda při podezření na onemocnění hypofýzy.

Porovnání MRI a CT ve vztahu k vyšetření hypofýzy

| | MRI | CT |
|-----------------|---|---|
| Výhody | <ul style="list-style-type: none"> ▪ vysoká senzitivita (zobrazení velmi malých mikroadenomů) ▪ lepší diferenciaci předního a zadního laloku hypofýzy ▪ lepší diferenciaci cévních struktur (mikroaneurysmata) | <ul style="list-style-type: none"> ▪ nižší cena ▪ lepší zobrazení kostěných struktur (např. invadujících procesů do kostí) ▪ lepší zobrazení drobných kalcifikací |
| Nevýhody | <ul style="list-style-type: none"> ▪ vyšší cena ▪ horší zobrazení měkkých tkání ▪ horší zobrazení n. opticus | <ul style="list-style-type: none"> ▪ radiační zátěž ▪ riziko vyplývající z intravenózní aplikace kontrastní látky ▪ nižší senzitivita (horší zobrazení mikroadenomů) |

Hormonální vyšetření

1. **vyločit** v první řadě **prolaktinom** – na rozdíl od ostatních hyperfunkčních syndromů je zde primární léčba medikamentózní a nikoli chirurgická;
2. **vyločit nadprodukcí ostatních hormonů** – STH (akromegalie), ACTH (Cushingova nemoc), TSH (centrální hypertyreosa); gonadotropinů;
3. **diagnostikovat hormonální deficit** (hypopituitarismus);
4. **vyločit** (anamnesticky, event. následně koncentračním testem) **diabetes insipidus**.

Prolaktinom

- *Klinický obraz:*
 - sérové koncentrace PRL – opakované náběry,
 - reakce na podávání dopaminergních agonistů (terapeutický test) – ve většině případů dojde během několika týdnů k poklesu hladiny PRL a později i k regresi velikosti tumoru,
- V diferenciální diagnostice nutno odlišit (pravý) prolaktinom od pseudoprolaktinomu.

Akromegalie

- *Klinický obraz:*
 - sérové koncentrace STH bazálně – 3 odběry v hodinových intervalech (vzhledem k cirkadiálnímu rytmu),
 - sérové koncentrace IGF-I (jednorázové vyšetření),
 - glukózový inhibiční test se stanovením koncentrace STH.

Glukózový inhibiční test

- *Princip testu:* hyperglykémie suprimuje sekreci STH a ACTH. Po podání 100 g glukózy per os na lačno dochází za fyziologických podmínek k poklesu koncentrace STH pod 1 µmol/l.

Cushingův syndrom

- **Klinický obraz:**
 - volný močový kortizol – 24 hod sběr,
 - plazmatický kortizol – opakované náběry zohledňující cirkadiánní rytmus (nebo alespoň ranní náběr a náběr ve 23 hod),
 - plazmatický ACTH,
 - dexametazonový supresní test (zpravidla krátký test s nízkou dávkou dexametazonu).

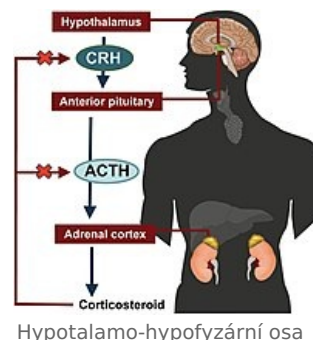
Dexametazonový supresní test

Základní test při podezření na **Cushingův syndrom**.

Princip testu: Inhibiční test na principu **negativní** zpětné vazby. Aplikace syntetického glukokortikoidu (**dexametazonu**, DEX) vede fyziologicky k útlumu osy ACTH-kortizol s poklesem sekrece obou těchto hormonů. U pacientů s cushingovým syndromem (ať už primárním nebo sekundárním) je tato odpověď nedostatečná.

Dexametazonový test má několik variant provedení, z nichž nejpoužívanější je krátký, „overnight“ test s jednorázovým večerním podáním malé dávky dexametazonu (**1 mg** nebo **2 mg per os**). Porovnávají se hladiny ACTH a kortizolu ve 2 náběrech – bazální náběr ráno před podáním DEX a náběr ráno po podání DEX.

Alternativou je **šestidenní** dexametazonový test, kde se kombinuje nízká (2 mg) a následně vysoká (8 mg) dávka DEX. Normální odpověď hypofýzy a nadledvin nastává už po nízké dávce DEX. U pacientů s centrálním Cushingovým syndromem (adenom hypofýzy) dochází k supresi po vysoké dávce DEX. V případě chybějící reakce nutno uvažovat o jiném typu Cushingova syndromu – periferní nebo **paraneoplastický** Cushingův syndrom.



Stimulační test s corticotropin releasing factorem (CRF, 100 µg) s katetrizací sinus petrosus inferior

- Sinus petrosus inferior (SPI) je žilní splav odvádějící krev z adenohypofýzy. Lokální koncentrace ACTH v krvi odebrané bilaterálně ze SPI (před a po stimulaci CRF) jsou porovnávány s koncentracemi ACTH v periferní krvi.
- Využití testu v diferenciální diagnostice Cushingova syndromu, mezi hypofyzárním mikroadenomem a paraneoplastickým Cushingovým syndromem, pokud diagnózu neumožnily méně náročné metody. V případě paraneoplastické produkce ACTH (nádorová produkce ACTH mimo hypofýzu) nedochází po stimulaci kortikoliberinem k odpovídajícímu vzestupu hladiny ACTH v SPI, protože převládne negativní zpětná vazba (ACTH tvořený periferním tumorem inhibuje sekreci ACTH v hypofýze).

Centrální hypertyreosa

- **Klinický obraz:**
 - sérové koncentrace TSH, volného T4 a volného T3.

Nadprodukce gonadotropinů

- Ve srovnání s předchozími hyperfunkčními syndromy je mnohem vzácnější.
- **Klinický obraz** není pro diagnózu specifický.
 - LH, FSH, + muži: testosteron.

Hypopituitarismus

- Manifestace parciální nebo kompletní poruchy adenohypofyzárních hormonů, event. v kombinaci s diabetes insipidus.
 - hypokortikalismus (plazm. kortizol),
 - centrální hypotyreosa (TSH, volný T4),
 - hypogonadismus (LH, FSH, testosteron u mužů, menses u žen),
 - deficit STH (STH v inzulinovém stimulačním testu, IGF-I).

Inzulinový hypoglykemický test

- **Princip testu:** Inzulínem navozená hypoglykémie stimuluje sekreci kontraregulačních hormonů včetně ACTH, STH. Deficit syntézy ACTH a STH se při testu projeví nedostatečným zvýšením jejich sérových koncentrací.

Metyraponový test

- **Princip testu:** Metyrapon je syntetický blokátor adrenální steroidogeneze. Blokáda syntézy kortizolu metyraponem stimuluje cestou zpětné vazby sekreci ACTH v hypofýze. Deficit syntézy ACTH se projeví nedostatečným vzestupem během 120 minut po aplikaci metyraponu.

Stimulační testy využívající hypotalamické releasing faktory

- **Princip testů:** Intravenózní jednorázová aplikace releasing faktorů selektivně stimuluje sekreci hypofyzárních hormonů.

Provádí se často jako kombinovaný stimulační test se současným podáním několika těchto faktorů, event.v kombinaci s inzulínovým testem:

- thyrotropin releasing hormon (TRH, 200 µg),
- gonadotropin releasing hormone (GnRH, 100 µg),
- growth hormone releasing hormon (GRF1-44, 100 µg).

Vyšetření zorného pole (perimetr)

- *Příznaky útlaku n. opticus expanzivním procesem*: skotomy, defekty horních temporálních kvadrantů, bitemporální hemianopie (oboustranný výpadek laterálních částí zorného pole), až slepota.

Odkazy

Související články

- Hypofýza
- Vyšetření funkce štítné žlázy
- Endokrinní onemocnění gonád

Použitá literatura

- MAREK, Josef, et al. *Farmakoterapie vnitřních nemocí*. 2. vydání. Praha : Grada, 1998. ISBN 80-7169-499-1.
- KRŠEK, Michal a Václav HÁNA. *Cushingův syndrom*. 144. vydání. Praha : Galén, 2006. ISBN 80-7262-399-0.
- KRONENBERG, Henry M.. *Williams Textbook of Endocrinology*. 11. vydání. Philadelphia, USA : Saunders, 2008. ISBN 978-1-4160-2911-3.
- STÁRKA, Luboslav a Václav ZAMRAZIL, et al. *Základy klinické endokrinologie*. 2. vydání. Praha : Maxdorf, c2005. ISBN 80-7345-066-6.
- ZAMRAZIL, Václav a Terezie PELIKÁNOVÁ. *Akutní stavy v endokrinologii a diabetologii*. 1. vydání. Praha : Galén, 2007. ISBN 978-80-7262-478-2.
- HÁNA, Václav. *Endokrinologie : minimum pro praxi*. 1. vydání. Praha : Triton, 1998. ISBN 80-7254-000-9.