

## Útvary před mediálním kotníkem

Prostor před mediálním kotníkem ohraničují **retinaculum musculorum extensorum superius et inferius** (ventrálně) a **malleolus medialis** (dorzálně).

Povrchově přes obě retinakula zde probíhá *v. saphena magna* a *n. saphenus*, v hloubce pod retinakuly **šlachy *m. tibialis anterior***.

Pro snadné zapamatování se používá mnemotechnická pomůcka  
**SAMANTA** – vena **S**aphena **M**agna, **N**ervus saphenus, šlacha **m**usculus  
**T**ibialis **A**nterior.

## Odkazy

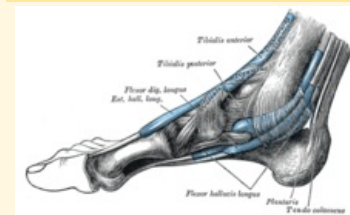
## Související články

- Útvary za laterálním kotníkom
- Útvary za mediálním kotníkom
- Mnemotechnické pomůcky do anatomie

## Použitá literatura

- GRIM, Miloš a Rastislav DRUGA. *Základy anatomie : 5. Anatomie krajín těla*. 1. vydání. Praha : Galén, 2008. 119 s. ISBN 978-80-7262-179-8.
- ČIHÁK, Radomír. *Anatomie 1*. 3. vydání. Praha : Grada Publishing, a.s., 2011. 552 s. sv. 1. ISBN 978-8-247-3817-8.

## Útvary před medálním kotníkem



## Mediální kotník

### Ohraničení malleolus medialis dorzálně

**Ohraničení** retinaculum  
**ventrálně** musculorum  
extensorum  
superius et inferius

**Obsah** v. saphena magna,  
n. saphenus, šlachta  
m. tibialis anterior

**pomůcka** SAMANTA