

# Štítná žláza

**Štítná žláza** (lat. *glandula thyreoidea*) je endokrinní orgán motýlovitého tvaru lokalizovaný na přední straně krku. Funkčně se podílí na regulaci metabolismu produkcí hormonů trijodtyroninu a tyroxinu. Tyto hormony ovlivňují rychlost látkové výměny, spotřebu kyslíku, růst a vývoj. Dalším hormonem, který produkuje štítná žláza je kalcitonin, který reguluje metabolismus vápníku a fosforu.

## Anatomie

Žlázu tvoří **dva laloky** (*lobus dexter et sinister*) tvaru trojboké pyramidy spojené istmem. Variabilně se v 1/4 případů vyskytuje *lobus pyramidalis* – kraniálně z istmu odstupující pozůstatek ductus thyroglossus.

- **Laloky:** 5–8 cm délka, 2–4 cm šířka, 1,5–2,5 cm tloušťka.

**Hmotnost** bývá 20–60 g (větší u žen).

- Ve velikosti i v hmotnosti štítné žlázy jsou rozdíly podle pohlaví, věku, ale i rozdíly geografické (v průměru populace se žláza zvětšuje se vzrůstající vzdáleností od moře a se stoupající nadmořskou výškou).

**Povrch** je hladký až lehce hrbolatý, má červenohnědou až červenofialovou barvu (v závislosti na náplni cév krví). Tvoří ho vazivové pouzdro obsahující dva listy.

- **Povrchní list:** *capsula externa* (souvisí s vazivovým obalem krčního nervově-cévního svazku a lamina praetrachealis fasciae colli).
- **Hluboký list:** *capsula propria* vysílá do žlázy septa, která ji dělí na lalůčky (lobuli). Ty se dále skládají z váčků, folliculů vzájemně oddělených jemným vazivem a kapilárními a lymfatickými pleteněmi.
- Mezi oběma listy jsou cévní pleteně.

Tvar žlázy je variabilní. Dle uložení istmu může mít tvar písmene H, U, nebo A. Baze jednotlivých laloků zpravidla kaudálně zaoblené, hroty směřují kraniálně.

## Poloha a syntopie

Žláza se nachází po bocích hrtanu a trachey, istmus leží před 2. až 4. tracheálním prstencem. K průdušnici je fixována pomocí *ligamentum suspensorium glandulae thyroideae* s. *ligamentum Berry*.

## Syntopie jednotlivých anatomických ploch laloků

**Facies medialis:** přiložena k hrtanu a průdušnici, vztah k nervus laryngeus recurrens.

**Facies anterolateralis:** spolu s istmem zakryta infrahyoidními svaly z lamina pretrachealis fasciae colli.

**Facies dorsalis:** vztah ke krčnímu nervově-cévnímu svazku, zčásti jsou do ní zanořena přístětná tělíska.

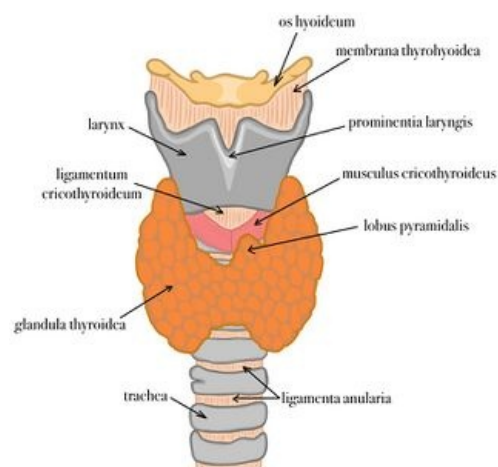
## Cévní zásobení

Kraniální pól laloků je zásoben z **arteria thyroidea superior** (5), větev z a. carotis externa (4), kaudální pól zásobí **arteria thyroidea inferior** (8), větev z truncus thyreocervicalis (7). Obě tepny tvoří vázjemnou anastomózu.

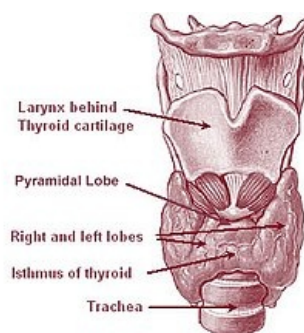
⚠ **Může být přítomna nekonstantní a. thyroidea ima (9) z truncus brachiocephalicus (2) či z oblouku aorty (1).**

**Žíly** se sbírají do pleteně mezi capsula externa a propria pouzdra. Z horního pólu krev odchází prostřednictvím **vv. thyroideae superiores** (13) a **vv. thyroideae mediae** (14) do v. jugularis interna (12). Z dolního pólu krev odvádí **vv. thyroideae inferiores** (15) do v. brachiocephalica sinistra (11).

**Mízní cévy** vedou do subkapsulární pleteně, a následně do nodi lymphatici cervicales profundi.



Syntopie štítné žlázy



Anatomie štítné žlázy

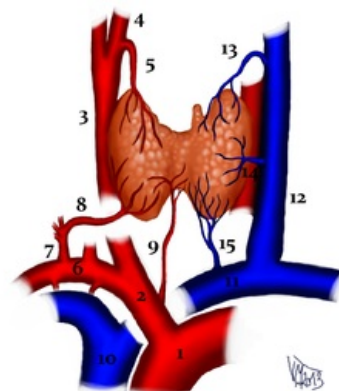


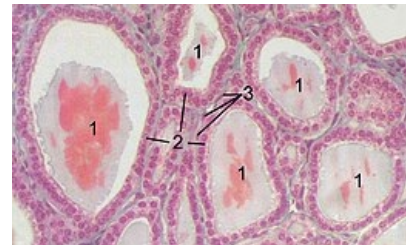
Schéma cévního zásobení štítné žlázy (popis čísla v závorkách v textu)

# Mikroskopická stavba

Mikroskopicky je žláza tvořena kulovitými, uzavřenými **folikuly**. Stěnu folikulů tvoří jedna vrstva kubických folikulárních buněk, které se hypofunkcí žlázy mohou oplošťovat, zatímco hyperfunkce se projevuje změnou tvaru buněk ve tvar cylindrický. Folikuly jsou bohatě protkány sinusoidami. Všechny folikulární buňky nasedají na bazální membránu, jejich cytoplasma je bazofilní, bohatá na drsné endoplasmatické retikulum a sekreční granula.

Folikuly vyplňuje **koloid**. Je to viskózní, homogenní tekutina obsahující zejména glykoprotein tyreoglobulin, který podmiňuje pozitivní PAS reakci koloidu. Tyreoglobulin obsahuje prekurzory hlavních hormonů štítné žlázy – tyroxinu a trijodtyroninu, jejichž proces syntézy probíhá v koloidu.

Kromě folikulárních buněk se ve štítné žláze vyskytují i **buňky parafolikulární** (C-buňky) produkující kalcitonin. Najdeme je mezi buňkami folikulárními buď jednotlivě, nebo ve skupinkách tvořených 2 - 3 buňkami. Jejich cytoplasma obsahuje velké množství HER a elektrondenzních granul. Vývojově pocházejí klasicky z endodermu 4. žaberní štěrby, nikoliv z neurální lišty, jak se uvádělo dříve.



Histologický řez štítnou žlázou koně: 1 – folikul s koloidem, 2 – epitelové buňky folikulu, 3 – endotelové buňky kapiláry

## Odkazy

### Související články

- Vyšetření funkce štítné žlázy
- Onemocnění štítné žlázy
- Vyšetření u chorob štítné žlázy
- Hormony štítné žlázy

### Externí odkazy

- Štítná žláza ve virtuálním mikroskopu (<https://mikroskop.wikiskripta.eu/?idx=20077+>)

### Použitá literatura

- PETROVICKÝ, Pavel, et al. *Anatomie s topografií a klinickými aplikacemi*. 1. vydání. Martin : Osveta, 2001. 560 s. sv. 2. ISBN 80-8063-047-X.
- JUNQUIERA, L. Carlos, José CARNEIRO a Robert O. KELLEY. *Základy histologie*. 1. vydání. Jinočany : H & H 1997, 1997. 502 s. ISBN 80-85787-37-7.