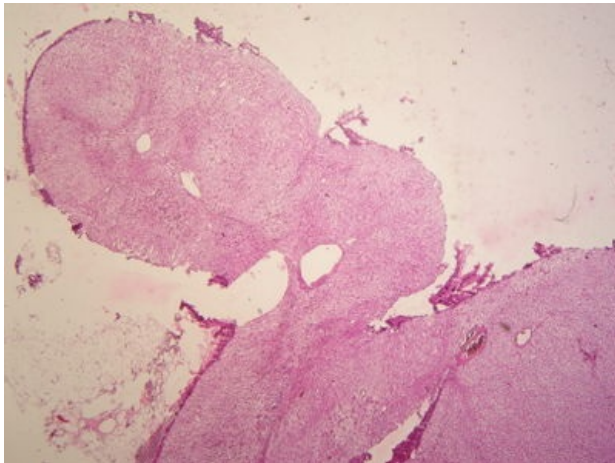
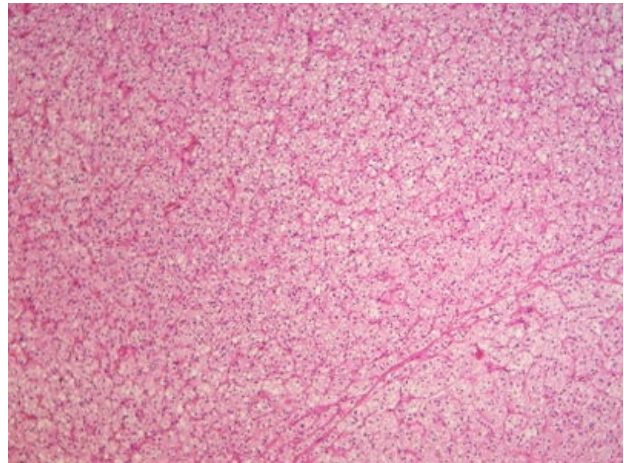


# Adenom nadledviny (preparát)

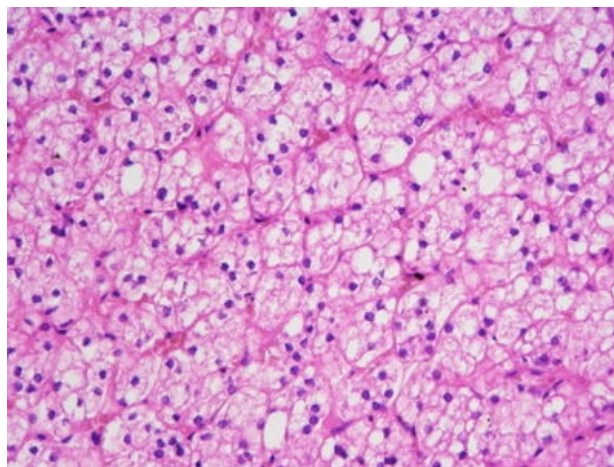
Přehledné zobrazení



Zvětšení



Detail



## Článek neobsahuje vše, co by měl.

Můžete se přidat k jeho autorům ([https://www.wikiskripta.eu/index.php?title=Adenom\\_nadledviny\\_\(prepar%C3%A1t\)&action=history](https://www.wikiskripta.eu/index.php?title=Adenom_nadledviny_(prepar%C3%A1t)&action=history)) a jej.

O vhodných změnách se lze poradit v diskusi.

## Histologie

 Podrobnější informace naleznete na stránce *Nadledvina (preparát)*.

## Příčina

## Patogeneze

Nejčastější nádor kůry nadledviny, primární, benigní. Mohou být hormonálně aktivní nebo afunkční. Projeví se klinicky rozpoznatelným endokrinním syndromem nebo v rámci biochemického vyšetření hyperkortikalismem.

## Makroskopie

Obvykle solitární opouzdřený jednostranný uzel žluté barvy se solidní strukturou. Pouzdro je většinou neúplné.

## Mikroskopie

Solidní alveolární či trabekulární uspořádání. Spongiosocyty nakombinované s buňkami napodobujícími jednotlivé vrstvy kůry.

## Diferenciální diagnostika

V rámci diferenciální diagnostiky lze uvažovat o myelolipomu (ten je však neopouzdřený), karcinomu nebo cystickém útvaru.

## Prognóza a komplikace

Odlišení adenomu od karcinomu může být složité; mezi sledovaná kritéria patří počet mitóz, vaskulární invaze, invaze do pouzdra, metastázy (nejčastěji do plic, uzlin, jater a kostí).

## Výskyt

(pohlaví, věk, predispozice)

## Odkazy

### Související články

- Cushingův syndrom
- Adrenogenitální syndrom

### Externí odkazy

- Adenom kůry nadledvin - (virtuální preparát) (<http://www.patologie.info/vip/preparat.php?detail=246>)

## Reference

### Použitá literatura

- POVÝŠIL, Ctibor, Ivo ŠTEINER a Jan BARTONÍČEK, et al. *Speciální patologie*. 2. vydání. Praha : Galén, 2007. 430 s. ISBN 978-807262-494-2.
- BRYCHTOVÁ, Svetlana a Alice HLOBILKOVÁ. *Histopatologický atlas*. 1. vydání. Praha : Grada, 2008. 112 s. ISBN 978-80-247-1650-3.