

Akutní epiglottitida

Akutní epiglottitida (MKN-10: J05.1 (<https://mkn10.uzis.cz/prohlizec/J05.1>)) je život ohrožující otok epiglottis a septikémie způsobená *Haemophilus influenzae* typu B. Nejčastěji postihuje děti ve věku 1–6 let.^[2]

Zavedením očkování proti *Haemophilus influenzae* typu b do rutinního kalendáře došlo prakticky k eliminaci.^[3]

Patogeneze

Obstrukce horních dýchacích cest nastává překrytím části či celého hrtanového vchodu několikanásobně zvětšenou epiglottis. Příčinou je rychle postupující flegmona epiglottis. Významnou predispozicí k těmto invazivním mikrobům je snížená schopnost produkovat IgG 2 (ochrana proti invazivním *opouzdřeným* bakteriím), která je v tomto věku fyziologická.^[3]

Klinický obraz

Akutní epiglottitida má rychlý vývoj (v řádu hodin). Začíná řezavou bolestí v krku a polykacími obtížemi, poté se objevuje dyspnoe. Dítě je bledé, hypoxické, sedí v předklonu, z úst mu vytékají sliny, protože nemohou odtékat valem kulami podél epiglottis. Dítě má horečku, tichý hlas a může opatrně, povrchně pokašlávat.^[4]

Fyzikální nález na plicích je chudý, progresse obstrukce, tj. dysfagie a dyspnoe přichází během několika hodin. Vzácně mohou podobně imponovat paratonzilární/retrofaryngeální absces, těžká pablánová tonzilitida.^[3]

Diagnostika

Základem přesné diagnostiky je dobrá aspekce epiglottis. Provádíme šetrnou aspekci hltanu po krátkém stlačení jazyka špátlí. Objeví se **zvětšená, zarudlá a prosáklá epiglottis**, často bizarních tvarů. Někdy epiglottis není patrna, neboť v okolí stagnují sliny a zánětlivý sekret, které vytvářejí charakteristické „jezíčko“. Při typickém průběhu je možno diagnózu stanovit již na základě klinického nálezu, nezávisle na aspekci epiglottis.

⚠ Při suspekci na akutní epiglottitidu se musíme vyvarovat položení a vyšetření dítěte vleže, hrozí „přiklopení“ epiglottis na laryngeální vchod s úplnou obstrukcí a progresivní hypoxií!^[3]

Klíčové je umět pohotově odlišit akutní epiglottitidu a laryngitidu:

	Akutní epiglottitida	Akutní laryngitida ^{[2][4]}
Průměrný věk	3–4 roky	6–36 měsíců
Průběh	hodiny (6–24 hod.)	dny (2–3)
Prodromy	–	rýma
Kašel	–/mírný	štěkavý
Krmení	ne	ano
Ústa	vytékají sliny	zavřená
Toxicita	ano	ne
Teplota	> 38,5 °C	< 38,5 °C
Stridor	jemný	skřehotavý
Hlas	slabý/tichý	chraptavý
Recidivy	ne	ano

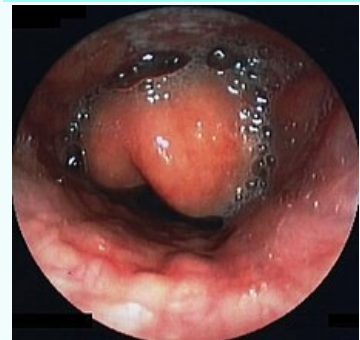Léčba

- v přednemocniční terapii dítě netraumatizovat, transportovat zcela v klidu, v sedě;^[3]
- endotracheální intubace;
- hospitalizace na JIP;

Akutní epiglottitida

Acute epiglottitis

Epiglottitis acuta



Endoskopický obraz epiglottitidy

Původce	<i>Haemophilus influenzae</i> typu b
Klinický obraz	náhlý začátek, vysoká horečka, zchvácenost, zimnice, edém epiglottis, dysfagie, odmítání jídla a pití, tichý hlas, úlevová poloha v sedu s předklonem, dítě obvykle klidné (pláč je bolestivý), polykací obtíže, slinění, dušnost ^[1]

Diagnostika	klinický obraz; aspekce epiglottis: zvětšená, zarudlá, prosáklá; leukocytóza, ↑ CRP ^[1]
--------------------	----------------------------------------------------------------------------------------------------

Léčba	hospitalizace na JIP, i.v. ATB (cefotaxim, ceftriaxon, chráněné aminopeniciliny, chloramfenikol), hydratace, zvlhčený kyslík, při zhoršení stavu intubace, řízená ventilace
--------------	-----------------------------------------------------------------------------------------------------------------------------------------------------------------------------

Očkování	v ČR povinné očkování
-----------------	-----------------------

Klasifikace a odkazy

MKN	J05.1 (https://mkn10.uzis.cz/prohlizec/J05.1)
MeSH ID	D004826 (https://www.medvik.cz/bmc/link.do?id=D004826)

- odběr hemokultury;
- i.v. ATB: cefalosporiny 2. či 3. generace (cefuroxim, ceftriaxon, cefotaxim) 7–10 dní.
- osobám, které přišly do kontaktu s postižením dítětem, by měl být preventivně podán rifampicin.^[2]

Prevence

Pravidelné očkování proti záškrtu, tetanu, dávivému kašli, virové hepatitidě typu B, dětské přenosné obrně a nákazám *Haemophilus influenzae* typu b (od roku 2007 jako hexavakcína).

Používá se polyribosylribitolfosfát konjugovaný na tetanický nebo geneticky modifikovaný difterický anatoxín.

Odkazy

Související články

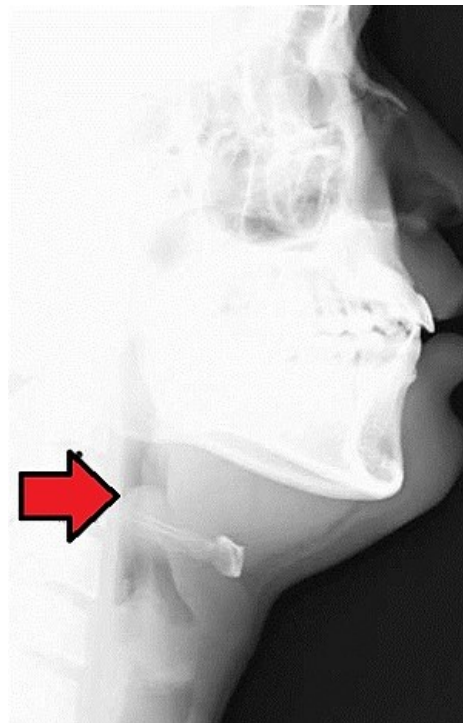
- Akutní obstruktivní zánět hrtanu
- Infekce horních cest dýchacích

References

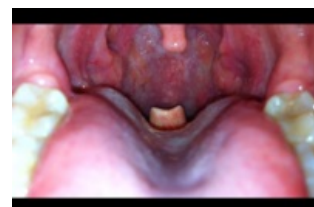1. BENEŠ, Jiří, et al. *Infekční lékařství*. 1. vydání. Galén, 2009. 651 s. s. 414, 415. ISBN 978-80-7262-644-1.
2. TASKER, Robert C., Robert J. MCCLURE a Carlo L. ACERINI. *Oxford Handbook of Paediatrics*. 1. vydání. New York : Oxford University Press, 2008. s. 295. ISBN 978-0-19-856573-4.
3. HAVRÁNEK, Jiří: *Infekce horních dýchacích cest*
4. KLIEGMAN, Robert M., Karen J. MARCDANTE a Hal B. JENSON. *Nelson Essentials of Pediatrics*. 1. vydání. China : Elsevier Saunders, 2006. 5; s. 497. ISBN 978-0-8089-2325-1.

MedlinePlus 000605 (<https://medlineplus.gov/ency/article/000605.htm>)

Medscape 229969 (<https://emedicine.medscape.com/article/229969-overview>)



Akutní epiglottitida; laterální pohľad, RTG



Viditelná epiglottis u akutní epiglottitidy