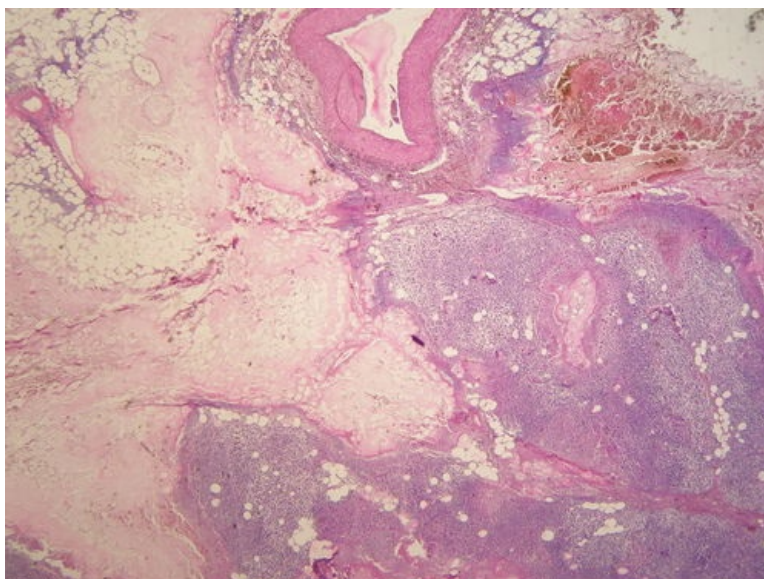
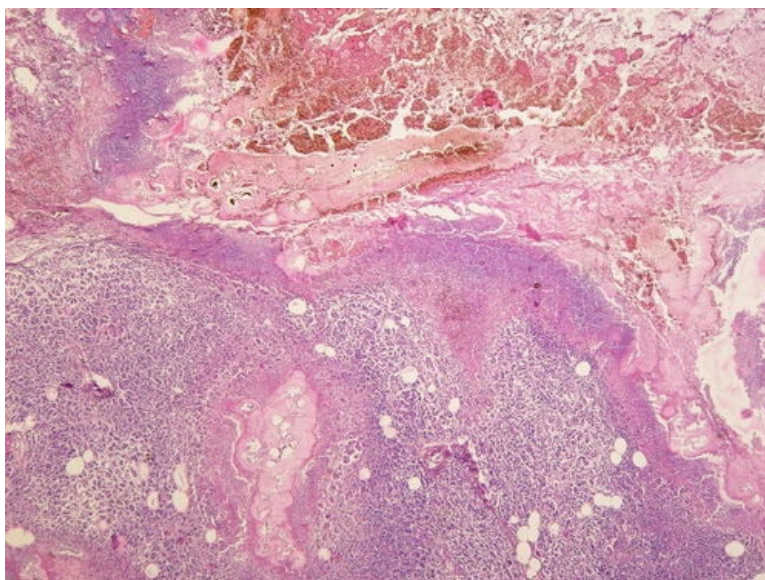


Akutní hemoragická nekróza pankreatu (preparát)

Přehledné zobrazení



Zvětšení



Akutní hemoragická nekróza pankreatu (také hemoragická nekróza pankreatu, akutní nekrotizující pankreatitida) je zánětlivé onemocnění spojené s nekrózou parenchymu, vznikající v důsledku aktivace pankreatických enzymů již v pankreatu.

Histologie

 Podrobnější informace naleznete na stránce *Pankreas (histologický preparát)*.

Příčina

Vzniká samonatrávením pankreatu a okolního tuku působením aktivovaných enzymů pankreatické šťávy. Pankreas produkuje enzymy v neaktivní formě a k jejich aktivaci dochází normálně až v duodenu působením enterokinázy. Příčin intrapankreatické aktivace enzymů je celá řada. Nejčastěji jde o **zvýšení tlaku v pankreatických vývodech** (např. při ucpání Vaterovy papily žlučovým kamenem či při spasmu Oddiho svěrače) nebo **reflux žluči**. Uplatňují se také přímý toxický efekt **alkoholu** na buňky acinů nebo dietetické faktory. Vzácněji může být příčinou trauma, infekce, ischemie, léky (sulfonamidy, thiazidová diuretika, ...), radiační protinádorová léčba v retroperitoneu a další. Až v 1/4 případů je však důvod aktivace enzymů nejasný.^[1] Na samonatrávení se podílí zejména trypsin, pankreatická lipáza a elastáza, které vyvolávají nekrózu žláзовého parenchymu, tukové tkáně a stěn cév s následným krvácením do tkáně ("hemoragická nekróza").

Makroskopie

Pankreas je edematózní, prokrvácený, s černě zbarvenými ložisky nekróz, které postihují i přilehlou tukovou tkáň (digesce retroperitoneálního tuku). Při průniku pankreatických enzymů do krve dochází k tukovým nekrotickým i na vzdálených místech (podkoží, kostní dřev). Uvolněné lipázy štěpí triglyceridové estery na mastné kyseliny. Na tyto MK se poté vážou kalciové soli.^[2] Vazbou sérového kalcia na uvolněné mastné kyseliny vznikají nerozpustná vápenatá mýdla, která se makroskopicky jeví jako křídovité bílé okrsky (tzv. Balserovy nekrózy).

Mikroskopie

- Nekróza parenchymu – tkáň je eosinofilní až amfofilní se ztrátou barvitelnosti jader. V okolí nekrózy se zánětlivou, převážně leukocytární celulizací - jako známka vitální reakce (x posmrtná autolýza).
- Nekróza stěny cév s ložisky krvácení.
- Tuková nekróza – stínovitá "rozpitá" struktura tukových buněk, chybí jádro, eosinofilní až bazofilní barva.

Diferenciální diagnostika

 *Podrobnější informace naleznete na stránce [Akutní nekróza pankreatu#Diferenciální diagnostika](#).*

Prognóza a komplikace

Klinicky se projevuje jako náhlá příhoda břišní – bolest v epigastriu, zvracení, rozvoj šokového stavu. V těžké formě může být příčinou smrti (mortalita 20–40 %^[1]). Pokud není postižen celý pankreas, tak pacient může přežít a dochází k hojení. **Hojení** probíhá nespecifickou granulační tkání a výsledkem je vazivové jizvení. Vstřebáním nekrotických hmot mohou vzniknout postmalatické pseudocysty, které mohou být i značné velikosti kvůli možnosti růstu (osmotické nasávání tekutiny, napojení na pankreatický vývod).

Mezi **komplikace** patří:

- infekce nekrotické tkáně se vznikem hnisavé pankreatitidy a tvorbou abscesů;
- útlak okolních struktur postnekrotickou pseudocystou (klinicky tlak v epigastriu až ileózní stav);
- portsplenomezenterické venózní trombózy
- ARDS v důsledku natrávení surfaktantu.
- SIRS
- hypokalcémie (větší rozsah nekrotických může vést ke snížení sérového kalcia);

Odkazy

Související články

- Akutní nekróza pankreatu
- Akutní pankreatitida (laboratorní diagnostika)
- Chronická pankreatitida
- Chronická pankreatitida (laboratorní diagnostika)
- Nádory slinivky břišní
- Karcinom pankreatu
- Akutní nekróza pankreatu/kazuistika

Externí odkazy

- Akutní nekróza pankreatu (virtuální preparát) (<http://www.patologie.info/vip/preparat.php?detail=258>)

Reference

1. POVÝŠIL, Ctibor, Ivo ŠTEINER a Jan BARTONÍČEK, et al. *Speciální patologie*. 2. vydání. Praha : Galén, 2007. 430 s. ISBN 978-807262-494-2.
2. POVÝŠIL, Ctibor a Ivo ŠTEINER, et al. *Obecná patologie*. 1. vydání. Praha : Galén, 2011. 290 s. ISBN 978-80-7262-773-8.

Použitá literatura

- POVÝŠIL, Ctibor, Ivo ŠTEINER a Jan BARTONÍČEK, et al. *Speciální patologie*. 2. vydání. Praha : Galén, 2007. 430 s. ISBN 978-807262-494-2.
- BRYCHTOVÁ, Svetlana a Alice HLOBILKOVÁ. *Histopatologický atlas*. 1. vydání. Praha : Grada, 2008. 112 s. ISBN 978-80-247-1650-3.