

Akutní mediastinitida

Akutní zánět mediastina je závažné onemocnění s vysokou letalitou (zhruba 50 %).

- Obvykle následek perforace jícnu (endoskopické výkony, tumory), zřídka komplikace plicního zánětu / zánětu mediastinálních uzlin (příp. plicní absces, empyém) nebo i jako komplikace kolemčelistních zánětů.

Klinický obraz

- Horečka s retrosternální bolestí,
- při perforaci jícnu dysfagie + podkožní emfyzém,
- RTG: rozšíření mediastina, ev. s pleurálním výpotkem + mediastinálním emfyzémem.

Terapie

- ATB i.v., drenáž mediastina.

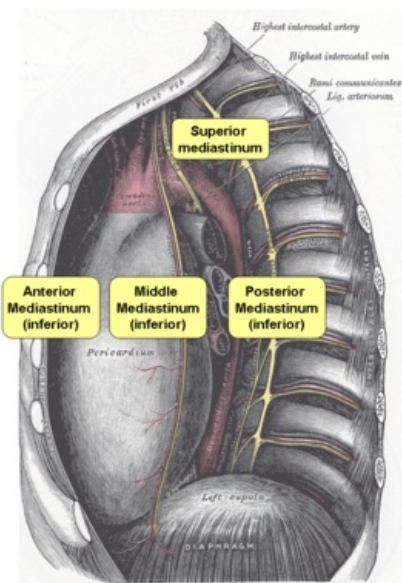
Odkazy

Související články

- Mediastinum
- Chronická mediastinitida

Použitá literatura

- DÍTĚ, P., et al. *Vnitřní lékařství*. 2. vydání. Praha : Galén, 2007. ISBN 978-80-7262-496-6.



Anatomie mediastina