

# Akutní tyreoiditida

**Akutní tyreoiditida** (supurativní tyreoiditida) je v současnosti poměrně vzácně se vyskytující infekční hnisavý zánět štítné žlázy.

## Etiologie

Vzniká většinou v důsledku **bakteriální zánětlivé afekce** v orofacialní oblasti anebo septickou metastázou u imunokompromitovaných osob, případně může mít **tuberkulózní původ**.

## Klinický obraz

- Lokální zarudnutí nad štítnou žlázou;
- palpační bolestivost;
- horečka.

## Diagnostika

Klinický obraz je základem pro diagnostiku. V laboratorním nálezu je zvýšená **sedimentace, leukocytóza a vysoké CRP**. Ze zobrazovacích metod se používá: USG a aspirační biopsie tenkou jehlou (FNAB).

## Terapie

Širokospektrá antibiotika ve vysokých dávkách, nejlépe ale cíleně po kultivačním vyšetření.

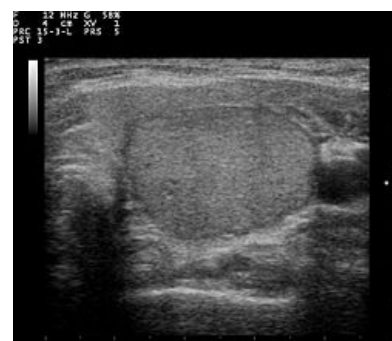
## Odkazy

### Související články

- Subakutní tyreoiditida
- Chronická (autoimunitní) tyreoiditida
- Záněty štítné žlázy

### Použitá literatura

- ČEŠKA, Richard a Tomáš ŠTULC, et al. *Interna*. 2. vydání. 2015. 909 s. ISBN 978-80-7387-895-5.



Ultrasvukové vyšetření štítné žlázy