

Alkaptonurie

Alkaptonurie je vzácná, AR, dědičná porucha metabolismu aromatických aminokyselin. Onemocnění projevuje již v dětském věku a napadá přibližně 1 dítě z 200 000 narozených. Vzniká enzymatickým defektem degradace tyrozinu. Dochází ke hromadění kyseliny homogentisové v těle, provázené alkaptonurií a ukládáním homogentisátu v měkkých tkáních. **Homogentisát se oxiduje na pigment alkapton**, který na vzduchu tmavne a způsobuje tmavé zbarvení moči a pojivových tkání. Nadměrné množství metabolitu vede k **poškození srdečních chlopní, ledvin a kloubů**.

Patogeneze

Tato dědičná choroba je podmíněna **poruchou v metabolismu tyrozinu**, způsobenou mutací v genu, který kóduje enzym homogentisát 1,2-dioxygenázu, exprimovaný hlavně v játrech a ledvinách. Úplný nebo částečný deficit tohoto enzymu, který se podílí na štěpení homogentisátu na fumarát a acetacetát (resp. na maleylacetacetát), způsobuje hromadění kyseliny homogentisové v těle, provázené alkaptonurií a ukládáním homogentisátu v měkkých tkáních. **Homogentisát se oxiduje na pigment alkapton**, který na vzduchu tmavne a způsobuje tmavé zbarvení moči a pojivových tkání. Nadměrné množství metabolitu vede k **poškození srdečních chlopní, ledvin a kloubů**.

Genetika

Alkaptonurie je **autozomálně recesivní onemocnění**. Gen pro enzym homogentisát 1,2-dioxygenázu (*HGD*) byl lokalizovaný na dlouhém raménku chromozomu 3. V současnosti je známo více než 200 mutací tohoto genu.

Symptomy

Některé případy alkaptonurie jsou odhaleny již v kojeneckém věku při pohledu na tmavě zbarvenou moč. Klinické symptomy se však objevují až v pozdějším věku, manifestují se zejména **poškozenými klouby, poškozeným srdcem** popřípadě **uroliitiázou**. Postižení kloubů se podobá osteoartritidě. Prvním příznakem je obvykle bolest velkých kloubů, které nesou plnou váhu těla, provázen je také bolestí v dolní polovině páteře. Postižení může vyvrcholit kýfózou, omezenou hybností a sníženým vzrůstem pacienta.

Na RTG snímcích jsou viditelné **kalcifikace** v postižených oblastech. Dalšími komplikacemi mohou být přetrhané vazy či krvácení do kloubních dutin. Běžné je i postižení svalů a šlach, ze kterých je nejnáchylnější Achillova šlacha, která může být zdrsňelá a náchylná k ruptuře již při menším zranění. Šedavé zbarvení sklér a chrupavek ušních lalůčků se objevuje po 30. roku věku. Později je patrné i tmavé zbarvení kůže, hlavně v oblasti nosu, tváře, v axilární a pubické oblasti. Poškození srdce se dříve či později projeví u každého pacienta, mezi hlavní příznaky patří zejména **regurgitace aortální nebo mitrální chlopně** či kalcifikace koronárních artérií. Tmavé zbarvení chrupavek ušních lalůčků můžeme pozorovat i při **sekundární ochronóze** po dlouhodobém užívání fenolu a jeho derivátů.

Diagnostické testy

Alkalizace moči vede ke tmavému zbarvení při kontaktu se vzduchem. Využívá se i pozitivní test na redukující látky, kterou homogentisát bezpochyby je. Homogentisát může být kvantifikovaný specifickými enzymatickými metodami.

Léčba

Terapie je režimová: **dieta s omezeným příjmem fenylalaninu a tyrozinu** je jedním ze základních kroků léčby pacienta. Kyselina askorbová (vitamin C) brání vazbě 14C- homogentisové kyseliny na pojivovou tkáň a snižuje vylučování homogentisátu močí. Také podání léků NTBC (inhibitor 4-hydroxyfenylpyruvát dioxygenázy) snižuje vylučování homogentisátu močí. Vzhledem ke genetickému podkladu onemocnění neexistuje vhodná prevence k zamezení jeho vzniku.

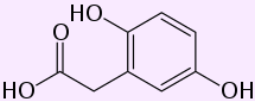
Odkazy

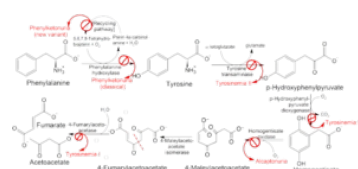
Reference

- POVÝŠIL, Ctibor a Ivo ŠTEINER, et al. *Obecná patologie*. 1. vydání. Praha : Galén, 2011. 290 s. ISBN 978-80-7262-773-8.

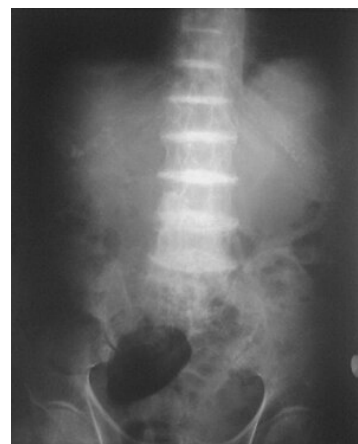Použitá literatura

- POVÝŠIL, Ctibor, Ivo ŠTEINER. Speciální patologie. 2., dopl. a přeprac. vyd. Praha: Karolinum, c2007, xix, 430 s. ISBN 978-80-246-1442-7.
- Alkaptonurie. [online]. [cit. 2012-06-16]. Dostupné z: <https://www.stefajir.cz/?q=alkaptonurie>
- Alkaptonurie a tvorba močových konkrementů. [online]. [cit. 2012-06-16]. Dostupné z: <https://www.prolekare.cz/casopisy/casopis-lekaru-ceskych/2008-6/alkaptonurie-a-tvorba-mocovych-konkrementu-347>
- Alkaptonurie. [online]. [cit. 2012-06-16]. Dostupné z: <http://www.medicabaze.cz/index.php?>

Alkaptonurie	
	
<i>kyselina homogentisová se akumuluje v tělesných tekutinách</i>	
Klinický obraz	na vzduchu tmavnoucí moč, ukládání kyseliny homogentisové do kloubů
Příčina	narušená přeměna aminokyseliny tyrosinu a nadměrné hromadění jeho metabolitů (kyselina homogentisová)
Diagnostika	geneticky podmíněné (neexistuje prevence)
Incidence ve světě	1:200000 narozených
Klasifikace a odkazy	
MKN-10	E70.2 (https://mkn10.uzis.cz/prohlizec/E70.2)
OMIM	203500 (https://omim.org/entry/203500)
orphanet	ORPHA:56 (http://www.orpha.net/consor/cgi-bin/Diseases_Search.php?lng=EN&data_id=56)



nadměrné množství homogentisátu v organismu je způsobeno nefunkčním enzymem homogentisát dioxygenázou



Kalcifikace intervertebrálních disků při alkaptonurii

