

# Angíny

**Angíny** (*akutní tonzilitidy*) jsou akutní záněty mandlí, nejčastěji mandlí patrových.

Tab. Rozdělení angín

| mikrobiologické | patologické       | anatomické   | patogenetické               |   |                         |
|-----------------|-------------------|--------------|-----------------------------|---|-------------------------|
|                 |                   |              | angíny samostatné (hnisavé) | angíny symptomatické (sdružené)           | angíny druhotné         |
| bakteriální     | katarální         | palatinální  | angina catarrhalis          | spálová angína                            | angina agranulocytotica |
| virové          | lakunární         | retronazální | lacunaris                   | angina monocytotica                       | angina leukemica        |
| mykotické       | folikulární       | lingvální    | follicularis                | angina vesiculosa (herpangína)            |                         |
|                 | vezikulózní       |              | pseudomembranacea           | angína při orofaryngeální formě tularemie |                         |
|                 | pseudomembranózní |              | ulceromembranacea           | angína gonorrhoea                         |                         |
|                 | ulceromembranózní |              | retronasalis                | difterická angína                         |                         |
|                 | flegmonózní       |              | lingvalis                   |   |                         |
|                 | gangrenózní       |              |                             |   |                         |

## Etiologie a patogeneze

### Bakterie

Z 90 % způsobena patogenem *Streptococcus pyogenes* (β-hemolytický streptokok). Přenáší se kapénkami a průběh bývá obvykle bouřlivý. Mezi další, méně časté bakterie patří: pneumokok, stafylokok, hemofilus, jejichž průběh bývá obvykle mírnější.

Člověk bývá často sám sobě nosičem (sliznice je kolonizována bakterií, při poklesu imunity se rozvíjí onemocnění). Kultivace na streptokoka je málo průkazná, protože je často součástí fyziologické flóry.

### Viry

Mezi častá agens patří chřipka, herpes viry, coxsackie (herpangína), EBV. Infekce často překračuje tonzilární tkáň.

### Mykózy

Spíše doprovázejí chronické tonzilitidy, imunosupresi, diabetes mellitus a AIDS.

Angíny se často vyskytují v období klimatických zlomů (náhlé ochlazení) a dále pod vlivem narušení imunity či stresu.

## Hnisavé (samostatné) angíny

Nejčastěji na patrových mandlích – *angina palatina*.

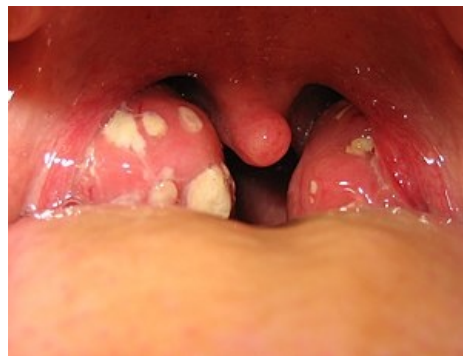### *Angina lacunaris*

Nejčastější forma angíny, kterou obvykle způsobuje *Streptococcus pyogenes*. Hlavní zánětlivý děj se odehrává v lakuně. Dochází k exsudaci fibrinu, který se mísí s hnisem a vytváří z lakun na povrch. Tam koaguluje kolem vstupu do lakuny, a vytváří žlutobělavý terč. Povlak je spojen pouze s lakunou a lze jej strhnout. ⚠ **Jedná se o povlaky, nikoliv o čepy, které se vyskytují u chronických forem.**

Nejvyšší výskyt je u školních dětí a v rané dospělosti. Často recidivuje.

### Klinický obraz a diagnostika

Mezi obvyklé příznaky patří **horečka nad 38 °C** (u dětí až o stupeň více), často iniciální **třesavka**, schvácenost, u dětí bolesti břicha a zvracení. Oboustranná **bolest v krku**, zhoršující se při polykání, která může vyzařovat do hloubky ucha (společná inervace n. V., IX., X.). Dále se objevuje *foetor ex ore*, hypersalivace a bolestivé **zduření uzlin** v trigonum caroticum. Na tonzilách nacházíme terče fibrinohnisavého exsudátu, které nepřesahují hranice tonsil. Měkké patro a oblouky jsou pohyblivé.



Lakunární angína

### Terapie

Pokud nejsou známky celkového onemocnění, myslíme na *Streptococcus pyogenes*. Podáváme **antibiotika**

(fenoxymetylpenicilin) – 7 dnů, a na závěr depotní penicilin (prokainbenzylpenicilin), příp. cefalosporiny 1. a 2. generace, makrolidy, klindamycin. ⚠ **Antibiotika léčbu zásadně nezkracují, podáváme je především, abychom předešli vzniku komplikací.**

Spolu s antibiotiky nasazujeme **symptomatickou léčbu** zahrnující antipyretika, kloktadla, zapárkové obklady, tekutou stravu a klidový režim. Na závěr léčení je vhodné zkontrolovat zánětlivé parametry, eventuálně proteinurii.

## **Angina catarrhalis**

Jedná se o formu akutní tonsilofaryngitidy a bývá **součástí chřipkových onemocnění** nebo samostatně jako první fáze hnisavých angín. Projevu se zarudnutím a rychlým zbytněním mandle až na dvojnásobek během 24 hodin.

## **Angina follicularis**

Vzácnější forma, která může probíhat skrytě společně s lakunární formou. Hlavní patologie probíhá ve folikulech, které se přeměňují v drobné, žlutě prosvítající abscesy. Klinický obraz a léčba jsou totožné s lakunární angínou. Vzhledem k tomu, že infekce probíhá hlouběji, dochází k většímu zajizvení, čímž se zvyšuje riziko přechodu do chronicity.

## **Angina pseudomembranacea**

Pablánová angína, typická pro angínu difterickou (dnes vzácná). Infekce destruuje nejen stroma tonsil, ale i okolí. Na povrchu mandle se fibrinovou exsudací tvoří pablána, jež nelze tak lehce setřít jako povlak u lakunární angíny. V případě odstranění pablány dochází ke krvácení. Někdy v toto stádium můžou přejít lakunární angína, která ale nepřesahuje okraj mandlí (u pravé difterie pablány přesahují okraj mandlí).

### **Terapie**

Prokainpenicilin, erytromycin.

## **Angina ulceromembranacea (Plaut-Vincentova angína)**

Sekundární angína způsobená oportunní mikroflórou – anaerobní *Bacillus fusiformis* (fusospirilóza) a *Borrelia vincenti*<sup>[1]</sup>. Analogická ulcerózním gingivitidám. Dnes je vzácná, vyskytuje se u lidí se špatnou ústní hygienou, podvýživou a vitamínovou karencí<sup>[1]</sup> (pokročilí alkoholici, bezdomovci, narkomani).

### **Klinický obraz a diagnostika**

Pocit jednostranného škrábání v krku, ale není omezeno polykání. Horečky nejsou přítomny. Na jedné z tonsil je patrný nekrotizující proces, patrný jako kráterovitý, špinavě šedě povleklý vřed, který bývá provázen *foetor ex ore*<sup>[1]</sup>. Někdy můžeme obdobný proces vidět i na dásních. Nález může připomínat tumor mandle, případně granulomatózní zánět.

### **Terapie**

Mandli potíráme peroxidem vodíku.

## **Angina retronasalis**

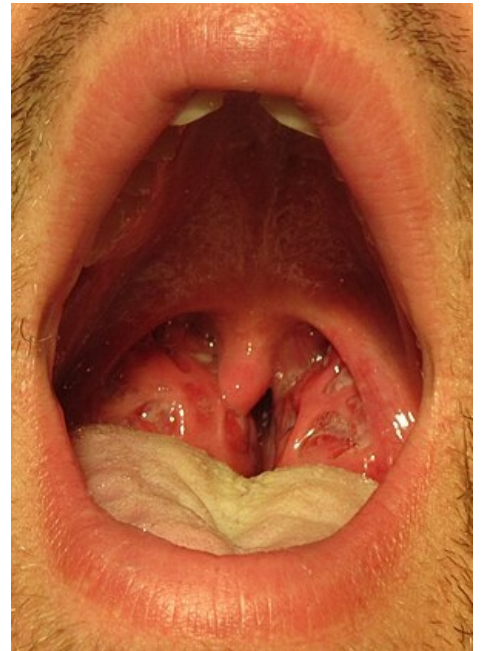
Postihuje děti předškolního a školního věku. Jedná se o postižení tonsily hltanové, která bývá postižena méně často, což se připisuje samočisticí schopnosti mandle (je pokryta respiračním epitelem s pohárkovými bb. a má mnoho slinných žlázek v okolí).

### **Klinický obraz a diagnostika**

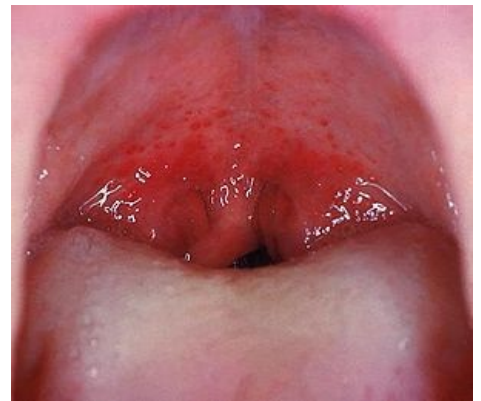Podobný palatinální angíně, ale bolest je pociťována v hloubce za nosem, a stoupá při polykání (otěrem měkkého patra). Bývá provázena nosní neprůchodností, patologickou sekrecí a huhňavostí. Hltanová mandle je zvětšená, zarudlá, někdy s povlaky. Stékající hlenohnis z nosohltanu způsobuje hnisavou rýmu. Při současném postižení ústí Eustachovy trubice dochází k porušení středoušní ventilace. Může způsobit až převodní nedoslýchavost, vpáčený bubínek nebo katarální otitis media. Bývají přítomny zduřelé uzliny za horní třetinou hrany m. sternocleidomastoideus.

### **Terapie**

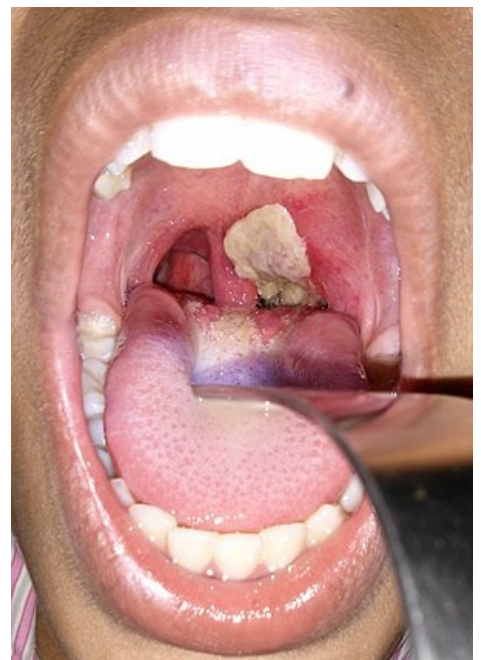Obdobná jako u palatinální angíny, případně podáváme nosní kapky s antibiotiky.



Zvětšené tonsily u streptokokové angíny



Petechie u streptokokové angíny



Pablánová angína

## Angina lingualis

Vzácné postižení jazykové mandle (na dně každé lakuny je slinná žláзка s čistící schopností). Vyskytuje se častěji po tonzilektomii.

## Angíny symptomatické

Akutní tonzilitida je součástí celkového infekčního onemocnění<sup>[1]</sup>. Jedná se o místní příznaky celkového infekčního onemocnění s bakterémií či virémií. Vyskytují se jako katarální formy (spíše jako faryngotonzilitidy) – u chřípky, spalniček a poliomyelitidy.

### Spálová angína

Původcem bývá  $\beta$ -hemolytický *Streptococcus pyogenes* produkující Dickův erytrogenní toxin, jehož uvolňování do krevního řečiště je odpovědné za doprovodné příznaky. Vyskytuje se typicky v menších epidemiích v dětských kolektivech (nejvíce ve věku 4–12 let)<sup>[1]</sup>.

#### Klinický obraz a diagnostika

Katarální až lakunární angína, malinový jazyk, erytém obličeje s cirkumorálním výbledem (Filatovův příznak). Bývá přítomno zduření regionálních lymfatických uzlin. Mezi celkové příznaky patří zvracení, bolesti břicha, bolesti hlavy, spálový exantém (hlavně v podbřišku, na hrudníku a vnitřních stranách končetin – embolizační predilekce) a drobné papulky v oblasti lůžek nehtů a na boltcích (Šrámkův příznak)<sup>[1]</sup>.

 Podrobnější informace naleznete na stránce Spálová angína.

### Angina monocytotica

Angína při infekční mononukleóze, jejíž původcem bývá EBV nebo vzácněji CMV. Dříve byla převaha onemocnění u mladistvých, dnes se vyskytuje především u dětí. U dětí je inkubační doba asi 2 týdny, u dospělých i déle.

Rozlišujeme formu **abdominální**, při které je výrazná hepatosplenomegalie a formu **lymfonodální**, u které převažují příznaky na mandlích a uzlinách.

#### Klinický obraz a diagnostika

Výčerpávající horečky s ranními a večerními maximy, třesavky, bolesti v krku a hlavy. Na mandlích bývají šedoželené pablány spolu s *foetor ex ore*. Může být periorbitální otok (Bassův fenomén) a enantém na patře. Průběh je značně variabilní. Bývá přítomné generalizované zduření lymfatických uzlin, nejvíce na palatinálních. V krevním obraze nacházíme atypické lymfocyty. V 90 % jsou pozitivní jaterní testy. Může připomínat sepsi při angíně, hnisavé angíny nebo listeriózu.

#### Terapie

Především symptomatická, což zahrnuje mírnění horeček a bolestí. Důležité je dodržování přísné jaterní diety. Při komplikaci bakteriálním zánětem podáváme antibiotika.

 **Nepodáváme širokospektré aminopeniciliny (ampicilin, amoxicilin), hrozí výsev toxoalergického, svědivého exantému.**

### Angina vesiculosa (herpangína)

Letní virové onemocnění dětí předškolního a školního věku. Onemocnění způsobují viry Coxsackie skupiny B a ECHO-viry<sup>[1]</sup> (podobné může vyvolat i HSV či VZV). Často se projevuje jako tonzilofaryngostomatitida.

#### Klinický obraz a diagnostika

Vysoké horečky, nechutenství, dysfagie, zvracení, bolesti hlavy, břicha. Na hrdle, na mandlích a na obloucích 1–2 milimetry velké papuly nebo bolestivé puchýřky s rudým lemem. Během 2 dnů se mění v kruhovitě ulcerace. Spontánně odezní zhruba za 7–10 dnů<sup>[1]</sup>.

#### Terapie

Symptomatická léčba zahrnující lokální ošetření (genciánová violet).

 Podrobnější informace naleznete na stránce Herpangína.

## Angíny druhotné

Vznikají v průběhu zhroucení imunitního systému (hlavně buněčné imunity) – akutní hematologická onemocnění jako je **agranulocytóza** (*angina agranulocytotica*), **AML**, **ALL** (*angina leukemica*).<sup>[1]</sup>

Projevuje se jako ulcerózní až nekrotická tonzilitida, často asymetrická, současně bývá i stomatitida. Nápadná bývá absence zduřelých spádových lymfatických uzlin<sup>[1]</sup>. Stav je těžký, pacient bývá celkově schvácený, hrozí rozvoj sepse. Léčba náleží hematologům.

## Terapie tonzilofaryngitid podle etiologie<sup>[2]</sup>

| <b>Etiologie</b>                    | <b>Léčba 1. volby</b>          | <b>Léčba 2. volby</b>     |
|-------------------------------------|--------------------------------|---------------------------|
| adenoviry                           | symptomatická                  | -                         |
| EBV, CMV                            | symptomatická                  | -                         |
| <i>St. pyogenes</i>                 | penicilin V nebo procain-G-PEN | makrolidy, linkosamidy    |
| <i>Arcanobacterium haemolyticum</i> | makrolidy                      | doxycyklin                |
| <i>Cor. diphtheriae</i>             | antitoxin + PEN G              | antitoxin + makrolid      |
| <i>N. gonorrhoeae</i>               | ceftriaxon/cefepim jednorázově | ciprofloxacin jednorázově |

Častou chybou je podání ATB u virové etiologie, zbytečné podání makrolidů bez pozitivní alergologické anamnézy místo penicilinu nebo indikace ATB bez mikrobiologického vyšetření.

## Odkazy

### Související články

- Diferenciální diagnostika povlakových angin
- Chronická tonzilitida
- Komplikace tonsillitid

### Zdroj

- BENEŠ, Jiří. *Studijní materiály* [online]. ©2007. [cit. 2009]. <[http://jirben2.chytrak.cz/materialy/orl\\_jb.doc](http://jirben2.chytrak.cz/materialy/orl_jb.doc)>.

### Reference

- ROTTENBERG, Jan. *Diferenciální diagnostika, terapie a komplikace akutních tonzilitid* [online] . In solen.cz. *Jaro a léto v ordinaci a lékárně*. 1. vydání. Olomouc : Solen, 2010. 138 s. s. 48-57. Dostupné také z <[www.solen.cz](http://www.solen.cz)>. ISBN 978-80-87327-32-6
- BENEŠ, Jiří, et al. *Infekční lékařství*. 1. vydání. Galén, 2009. 651 s. s. 411. ISBN 978-80-7262-644-1.

### Použitá literatura

- KLOZAR, Jan, et al. *Speciální otorinolaryngologie*. 1. vydání. Praha : Galén, 2005. 224 s. ISBN 80-7262-346-X.