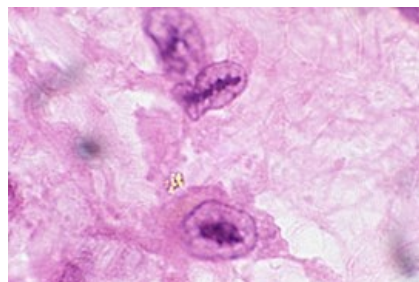


# Aničkovovy buňky



**Aničkovovy buňky** jsou kardiální histiocytární elementy, které nacházíme v okolí fibrinoidní nekrózy Aschoffových uzlíků při revmatické endokarditidě. Jsou přítomny i za fyziologických podmínek. Jsou to velké buňky s centrálně uloženým kulatým jádrem a centrálně uloženým chromatinem. Na podélném řezu má jádro tvar listu pily. <sup>[1]</sup>V porovnání s Aschoffovými buňkami jsou menší.



## Odkazy

### Použitá literatura

- POVÝŠIL, Ctibor, Ivo ŠTEINER a Pavel DUŠEK, et al. *Speciální patologie*. 2. vydání. Praha : Galén, 2007. 430 s. ISBN 978-807262-494-2.
- VOKURKA, Martin a Jan HUGO, et al. *Velký lékařský slovník*. 5. vydání. Praha : Maxdorf, 0000. 1008 s. Jessenius; ISBN 80-7345-058-5.

### Reference

1. MOHAN, Harsh a Ľudovít DANIHEL. *Patológia*. 1. vydání. Balneotherma, 2011. 976 s. ISBN 9788097015664.