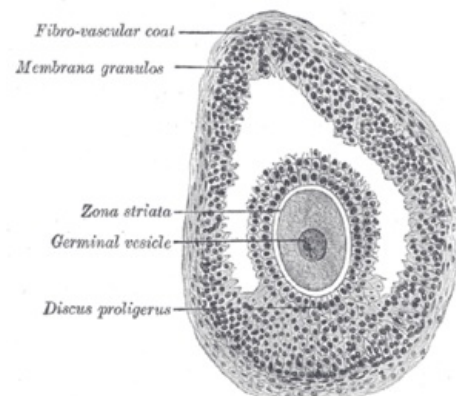


# Antrální folikul

Antrální neboli sekundární folikul je jedním z několika stádií vývoje rostoucího **Graafova folikulu**.

## Vývoj do stadia antrálního folikulu

S postupným vyzráváním folikulu dochází ke změnám – **oocyt** se rychle zvětšuje, ploché folikulární buňky **proliferují** a nabývají **kuboidálního tvaru**. Folikulární buňky se dělí a následně vytváří **membrana granulosa** (mnohovrstevný epitel). V tuto chvíli nazýváme folikul mnohovrstevným **primárním folikulem**. Mezi oocytem a folikulárními buňkami se formuje široký *obal* – **zona pelucida**. Též se diferencuje **ovariální stroma** přilehlé k folikulu v **theca folliculi** (rozlišujeme theca interna a theca externa). S následným růstem folikulu se mezi buňkami granulózy hromadí tekutina nazývaná **liquor folliculi**. Takto vytvořené dutinky s liquor folliculi poté splývají a vytvářejí dutinu – **antrum**. Tento folikul se již označuje jako folikul **sekundární** (antrální).



Sekundární folikul

## Odkazy

### Související články

- Ovarium
- Menstruační cyklus
- Graafův folikul

### Použitá literatura

- JUNQUIERA, L. Carlos, José CARNEIRO a Robert O KELLEY, et al. *Základy histologie*. 1. vydání. Jinočany : H & H, 1997. 502 s. ISBN 80-85787-37-7.