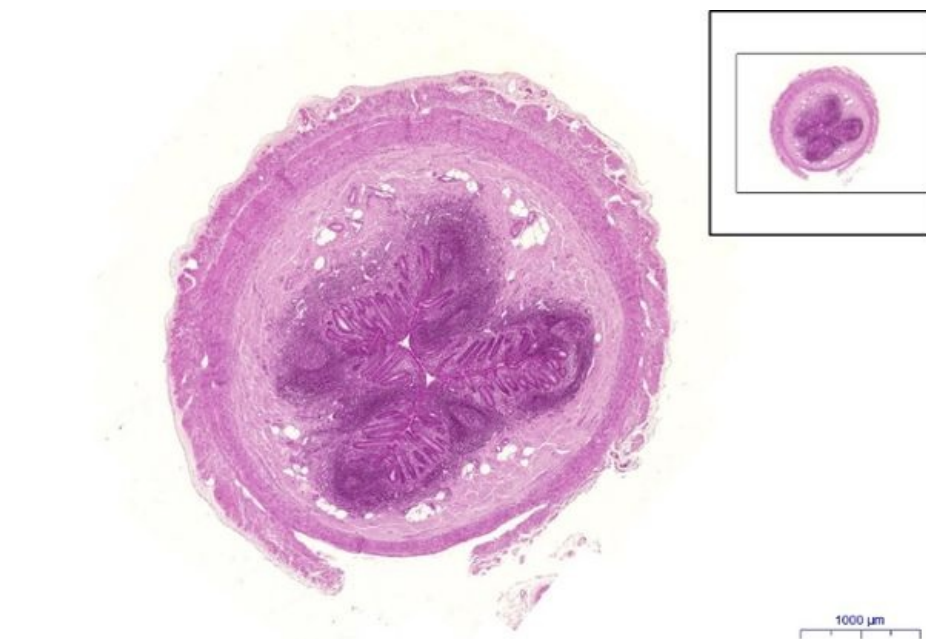


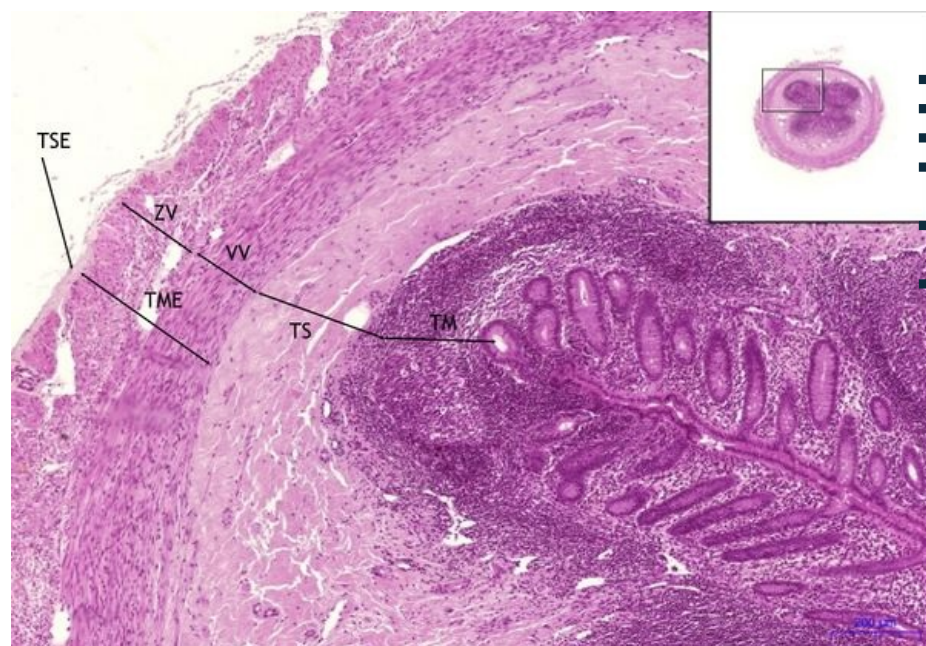
# Appendix - HE

## Appendix, HE 1,3x



Appendix:

## Appendix, HE 5x



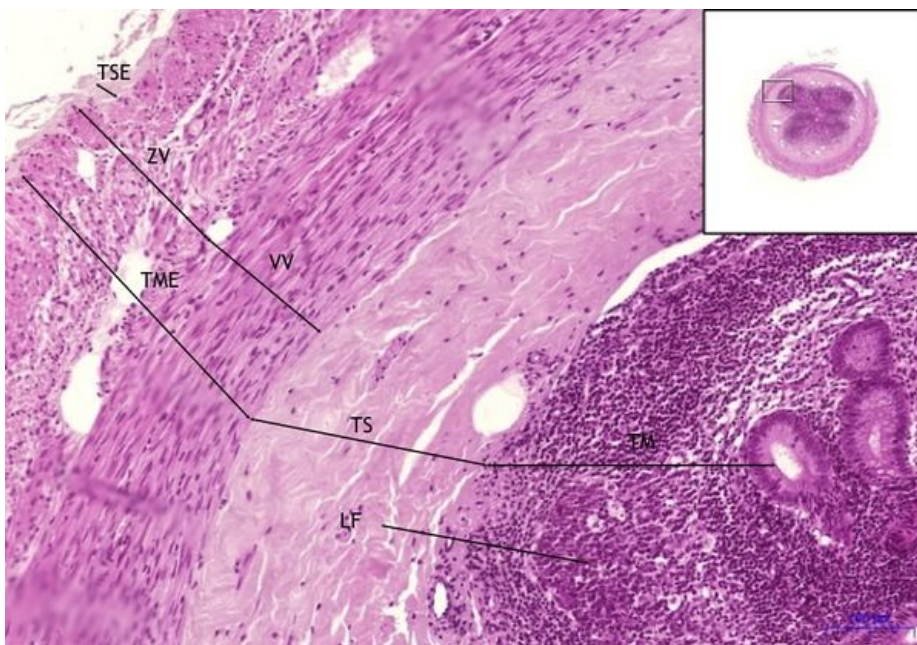
Appendix:

- 1) **TM** - tunica mucosa
- 2) **TS** - tunica submucosa
- 3) **TME** - tunica muscularis externa
- a) **VV** - vnitřní cirkulární vrstva / inner circular layer
- b) **ZV** - zevní longitudinální vrstva / outer longitudinal layer
- 4) **TSE** - tunica serosa

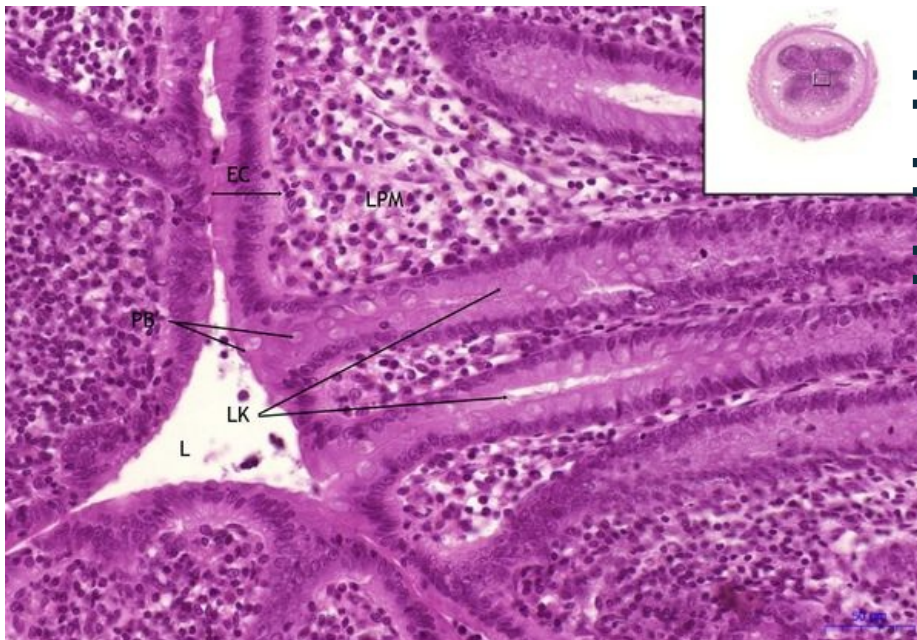
## Appendix, HE 10x

Appendix:

- 1) **TM** - tunica mucosa
- a) **PB** - pohárková buňka / goblet cell
- b) **LF** - lymfatické folikuly / lymph folliculi
- 2) **TS** - tunica submucosa
- 3) **TME** - tunica muscularis externa
- a) **VV** - vnitřní cirkulární vrstva / inner circular layer
- b) **ZV** - zevní longitudinální vrstva / outer longitudinal layer
- 4) **TSE** - tunica serosa



## Appendix, HE 20x



### Appendix:

- **1) TM** - tunica mucosa
- **a) EC** - jednovrstevný cylindrický epitel / simple columnar epithelium
- **b) LPM** - lamina propria mucosae
- **c) LK** - Lieberkuhnovy krypty / crypts of Lieberkuhn
- **d) PB** - pohárková buňka / goblet cell
- **e) L** - lumen

## Navigace

### Navigace: Zažívací systém / Digestive tract

← Preparát  
Z16

Seznam  
preparátů

Preparát Z18  
→