

# Arcus palmaris superficialis

**Arcus palmaris superficialis** – tepenné povrchové zásobení dlaně, které je tvořeno anastomózou (<https://lekarske.slovníky.cz/pojem/anastomoza>) převážně z arteria ulnaris a **ramus palmaris superficialis**, který v oblasti palcových svalů vystupuje z arteria radialis.

Z anastomózy vystupují **aa. digitales palmares communes**, které následně sestupují mezi metakarpy, a **aa. digitales palmares propriae**, které odstupují distálněji (na úrovni hlav metakarpů) a probíhají bilaterálně po stranách prstů.

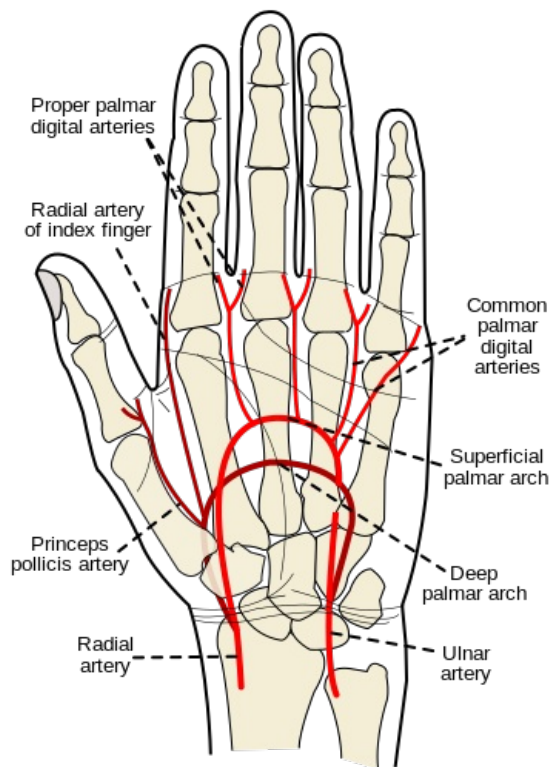
## Odkazy

## Související články

- Cévy horní končetiny

## Použitá literatura:

- HUDÁK, Radovan a David KACHLÍK. *Memorix anatomie*. 4. vydání. 2017. s. 285. Ilustroval Jan BALKO, ilustroval Šárka ZAVÁZALOVÁ. ISBN 9788075534200.



Tepny ruky