

# Arteria iliaca communis

**A. iliaca communis** vzniká rozestupem břišní aorty v úrovni *obratle L4*. Rozestupující vidlice má úhel 60–70° u mužů a 70–80° u žen a nazývá se **bifurcatio aortae**. **A. iliaca communis dextra** et **sinistra** poté sestupuje po vnitřním okraji m. *psoas major*.

## Oblast zásobení

A. iliaca communis vysílá jen drobné větve do m. *psoas major*, k mízním uzlinám a k ureteru.

## Průběh a větvení

A. iliaca communis dextra přechází kolmo přes *levou v. iliaca communis* a hned poté pokračuje před *pravostrannou v. iliaca communis*. Obě aa. iliacae communes se dělí v oblasti *křížokyčelního kloubu* na:

- **a. iliaca interna** – pokračuje do malé pánve a zásobuje zde svaly a orgány;
- **a. iliaca externa** – sestupuje podél m. *psoas major* a dále do *lacuna vasorum*, odkud pokračuje jako **a. femoralis**.

**Aa. iliacae mají těsný vztah k ureterům.** Vzhledem k tomu, že jsou aa. iliacae posunuty mírně doleva, **levý ureter** přebíhá přes **a. iliaca communis sinistra** a **pravý ureter** přebíhá přes **a. iliaca externa dextra**.

Z místa dělení kaudálně pokračuje **a. sacralis mediana**, která podbíhá v. iliaca communis sinistra, dále běží podél os sacrum před kostrč a končí jako **glomus coccygeum** – klubičko arteriovenosních anastomos před hrotem kostrče.

**A. sacralis mediana** vysílá:

- *a. lumbalis ima* – párová větévka kopírující průběh aa. lumbales;
- *rr. sacrales laterales*.

## Odkazy

### Související články

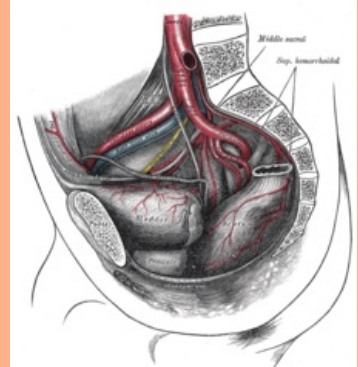
- Aorta
- Aorta abdominalis
- Arteria iliaca interna
- Arteria iliaca externa
- Vena iliaca communis

### Použitá literatura

- ČIHÁK, Radomír a Miloš GRIM. *Anatomie 3. 2.*, upr. a dopl vydání. Praha : Grada, 2004. 673 s. sv. 3. ISBN 80-247-1132-X.

### arteria iliaca communis

společná kyčelní tepna



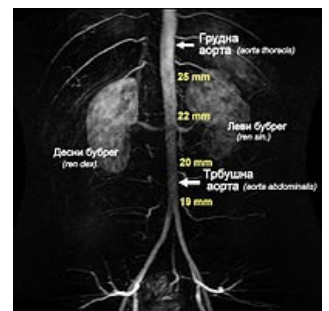
Rozvětvení břišní aorty a větvení a. iliaca communis dextra

**TA** A12.2.14.001 (<http://ifaa.unifr.ch/Public/EntryPage/TA98%20Tree/Entity%20TA98%20EN/12.2.14.001%20Entity%20TA98%20EN.htm>)

**Odstupuje z** aorta abdominalis

**Větve** a. iliaca externa,  
a. iliaca interna

**Konečné větve** a. sacralis mediana



A. iliaca communis dx. et sin. vznikají rozvětvením břišní aorty