

# Arteria lusoria



**Arteria lusoria** je označení **aberantního odstupu pravé a. subclavie**. Odstupuje jako poslední větev aortálního oblouku za levostrannou a. subclavií, či už z descendentní části aorty. Prochází zadním mediastinem obvykle za jícnem a jeho útlakem způsobuje **dysfagické obtíže** (tzv. **dysphagia lusoria**), výjimečně může jít i mezi jícnem a tracheou, tím utlačovat dýchací cesty a způsobovat protražovaný kašel kojenců. Svým odstupem může také utlačovat **n. laryngeus recurrens sinister** a vést ke vzniku Ortnerova syndromu. Aberantní odstup může být spojen také s tzv. Kommerellovým divertikulem.

## Odkazy

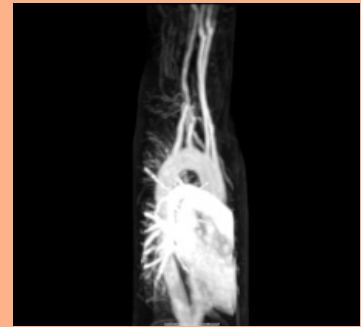
### Související články

- A. subclavia
- Aorta thoracica
- Dysfagie

### Zdroje

- ČIHÁK, Radomír a Miloš GRIM. *Anatomie 3. 2., upr. a dopl vydání*. Praha : Grada, 2004. 673 s. sv. 3. ISBN 80-247-1132-X.
- VOKURKA, Martin, et al. *Velký lékařský slovník*. 7. vydání. Praha : Maxdorf, 2007. 1069 s. ISBN 978-80-7345-130-1.

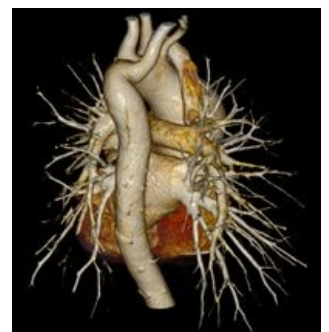### Arteria lusoria



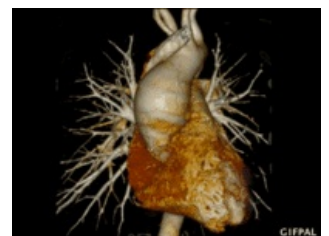MRI a. lusoria

**TA** A12.2.08.001 (<http://ifaa.unifr.ch/Public/EntryPage/TA98%20Tree/Entity%20TA98%20EN/12.2.08.001%20Entity%20TA98%20EN.htm>)

**Odstupuje z** aortálního oblouku  
**Pokračuje jako** aberantní odstup pravé a. subclavie



CT 3D rekonstrukce arteria lusoria



CT 3D rekonstrukce a. lusoria - animace