

Arteria ulnaris

Arteria ulnaris sestupuje od rozdělení *a. brachialis* pod caput commune ulnare mezi *m. flexor carpi ulnaris* a *m. flexor digitorum superficialis*.

Vydává *a. interossea communis*, která se následně rozdělí na *a. interossea anterior*, *posterior* a *a. commitans nervi mediani* (za vývoje hlavní tepna končetiny).^[1] Dále vysílá větve pro *rete carpi palmare a dorsale*, prochází přes *canalis ulnaris* (Guyonův kanál)^[2], vydává ***r. palmaris profundus*** do ***arcus palmaris profundus*** a vytváří ***arcus palmaris superficialis***.

Zásobuje svaly přední a dorsální skupiny, *m. supinator*, dlaň, hřbet ruky a prstů, kůži v mediální polovině předloktí.^[1]

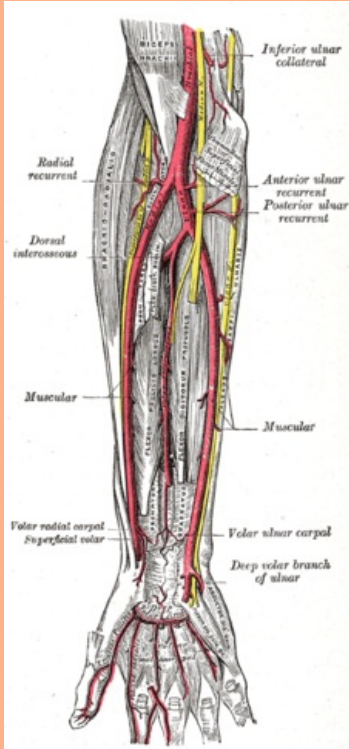
Odkazy

Reference

- ČIHÁK, Radomír. *Anatomie 3*. 2. vydání. Praha : Grada Publishing, 2004. 692 s. ISBN 978-80-247-1132-4.
- HOLEK, Martin. *Anatomie končetin pro zimní pítěvnu [elektronický zdroj] : (neprodejná skripta pro studenty prvního ročníku 3. LF UK)*. 1. vydání. Praha : Univerzita Karlova, 3. Lékařská fakulta, 2009. ISBN 978-80-254-3223-5.

arteria ulnaris

loketní tepna



Tepny předloktí

TA	A12.2.09.041 (http://ifaa.unifr.ch/Public/EntryPage/TA98%20Tree/Entity%20TA98%20EN/12.2.09.041%20Entity%20TA98%20EN.htm)
Odstupuje z	<i>a. brachialis</i>
Větve	<i>a. recurrens ulnaris</i> , <i>rete articulare cubiti</i> , <i>a. nutricia ulnae</i> , <i>a. interossea com.</i> , <i>r. carpalis dors.</i> , <i>r. carpalis palmaris</i> , <i>r. palmaris prof.</i> , <i>arcus palmaris spf.</i> , <i>aa. digitales palmares com.</i>