

Articulatio sacroiliaca

Skloubení křížové a kyčelní kosti.

Typ kloubu: jednoduchý, amphiarthrosis.

Kloubní plochy: facies auricularis ossis sacri, facies auricularis ossis ilii.

Kloubní pouzdro: krátké a tuhé.

Zesilující ligamenta:

- *lig. sacroiliacum anterius*;
- *lig. sacroiliacum posterius*;
- *lig. sacroiliacum interosseum* – soubor hlubších příčných ligamentosních vláken od tuberositas sacralis křížové kosti k tuberositas iliaca kosti kyčelní.
- *lig. iliolumbale*

Pohyby: předozadní, kývavé, kolem horizontální frontální osy stojící ve výši obratle S2, malého rozsahu, ale pohyblivost tohoto kloubu má značný význam pro správné postavení pánve vůči páteři a pro správný sklon pánve.

Cévy a nervy kloubu:

- a. iliolumbalis, a. sacralis lateralis, a. glutea superior,
- rami dorsales z nn. sacrales, n. gluteus superior a n. obturatorius.

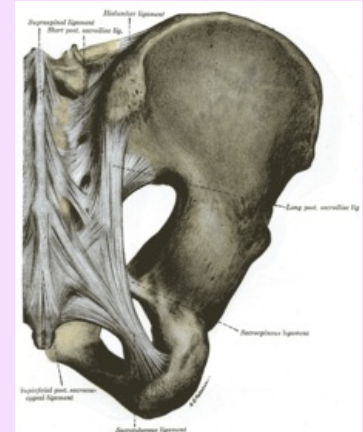
Odkazy

Použitá literatura

- ČIHÁK, Radomír a Miloš GRIM. *Anatomie 1.,* Ilustrace Milan Med. 2., upravené a doplněné vydání vydání. Praha : Grada, 2001. 497 s. ISBN 80-7169-970-5.

Articulatio sacroiliaca

Křížokyčelní kloub



Articulatio sacroiliaca

TA A03.6.03.001 (<https://ifaa.unifr.ch/Public/EntryPage/TA98%20Tree/Entity%20TA98%20EN/03.6.03.001%20Entity%20TA98%20EN.htm>)

Typ amphiarthrosis

kloubu

Kloubní plochy facies auricularis ossis sacri, facies auricularis ossis ilii

Kloubní krátké, tuhé pouzdro

Vazy lig. sacroiliacum
anterior, posterior,
interosseum,
iliolumbale

Pohyby předozadní, kývavé
a kolem horizontální osy
rozsah v úrovni S2