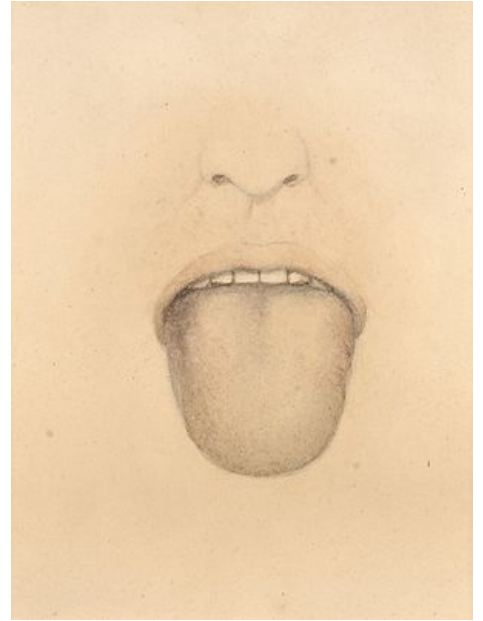


Atrofická glositida



Atrofická glositida se vyznačuje obrazem vyhlazeného jazyka bez papil a v sytě červené barvě.

Často se objevuje jako komplikace nerozpoznané a neléčené perniciózní anémie.



Kresba vyhlazeného jazyka ženy s anémií