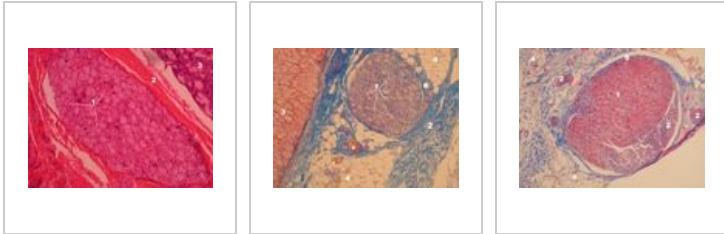
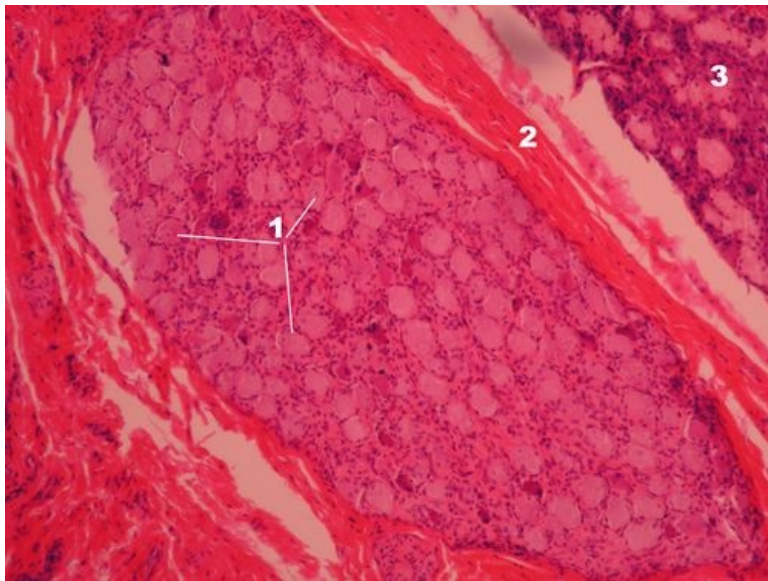


# Autonomní ganglion (preparát)

## Přehled



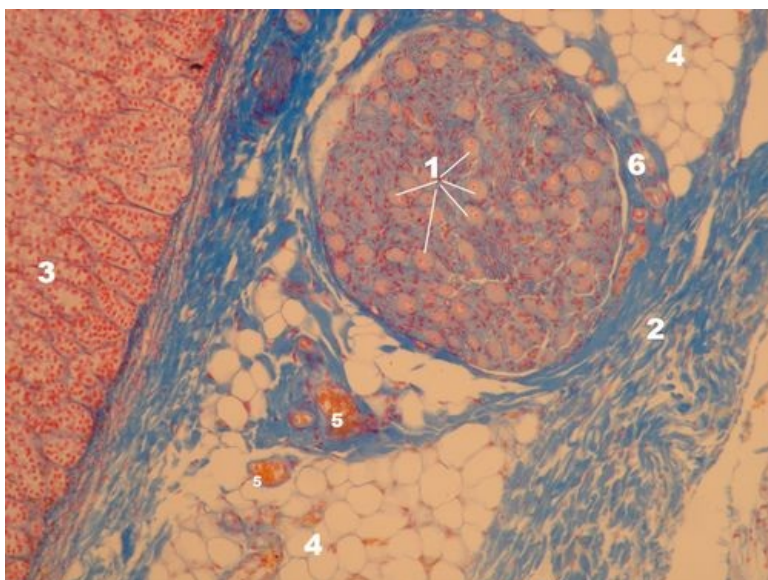
## Preparát 1



Název: **Autonomní ganglion - přehled (HE)**

Popis: 1 – neurony autonomního ganglia jsou multipolární, jejich výběžky nejsou patrné, malá tmavá jádra kolem neuronů jsou satelitní buňky (periferní glie), 2 – vazivový obal ganglia, 3 – žláznový parenchym orgánu, ve stěně kterého je autonomní ganglion uloženo

## Preparát 2

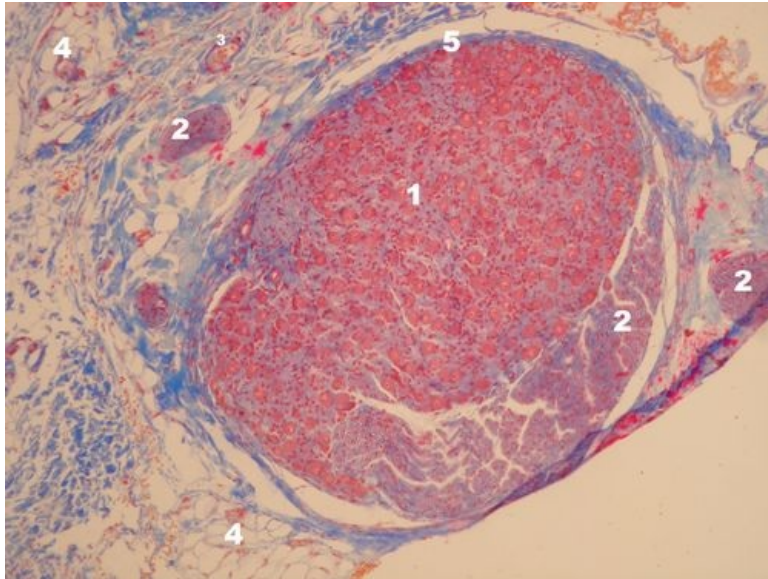


Název: **Autonomní ganglion - přehled (AZAN)**

Popis: 1 – multipolární neurony autonomního ganglia, jejich výběžky nejsou patrné, malá tmavá jádra kolem neuronů

jsou satelitní buňky (periferní glie), 2 – vazivový obal ganglia, 3 – žlázový parenchym orgánu, v jehož stěně je autonomní ganglion uloženo (nadledvina), 4 – tukové buňky, 5 – cévy ve vazivu, 6 – vazivové pouzdro s cévami

## Preparát 3



Název: **Autonomní ganglion - přehled (AZAN)**

Popis: 1 - multipolární neurony autonomního ganglia, jejich výběžky nejsou patrné, malá tmavá jádra kolem neuronů

jsou satelitní buňky (periferní glie), 2 – zastižen periferní nerv na příčném řezu (vpravo) a na podélném řezu uvnitř ganglia,

3 – céva, 4 – tukové buňky, 5 – vazivové pouzdro ganglia

## Nervová tkáň

- Mozek (preparát)
- Mozeček (preparát)
- Mícha (preparát)
- Autonomní ganglion (preparát)
- Periferní nerv (preparát)

## Odkazy

- Modul Buněčné základy medicíny (3. LF UK)

## Studijní materiály k preparátu

- Ganglia