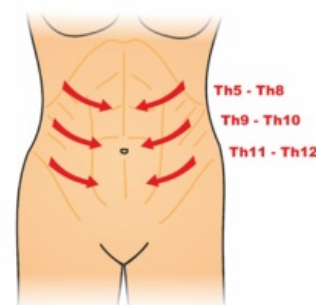


Břišní reflexy

Břišní reflexy (*Abdominal reflexes*) se vybavují škrábáním ostrým předmětem (např. zlomená špachtle, špendlík se v dnešní době pro možnost přenosu infekce nedoporučuje^[1]) po břiše ve třech úrovních s rozdílnou senzitivní inervací, přičemž fyziologickou odpovědí je lokální stah břišní stěny. Při opakování vyšetření se reflex vyčerpá, habituuje.^[2]

Dle kořenové inervace se rozlišuje:

- **reflex epigastrický (Th7, Th8)** – vybavuje se drážděním horní třetiny břicha bilaterálně;
- **reflex mezogastrický (Th9, Th10)** – vybavuje se drážděním střední třetiny břicha bilaterálně;
- **reflex hypogastrický (Th11, Th12)** – vybavuje se drážděním dolní třetiny břicha bilaterálně.^[2]



Reflexy mohou chybět u pacientů s ochablou břišní stěnou. Břišní kožní reflexy **vymizí** při poškození pyramidové dráhy a sclerosis multiplex. Hyerreflexii nalézáme u pacientů s dětskou mozkovou obrnou či u kořenové iritace příslušného segmentu.^[3]

Vedle těchto reflexů se může posoudit **reflex sumační**, který se na rozdíl od předchozích vybavuje poklepem kladívka na spodní žebra. Fyziologickou odpovědí je stah břišní stěny.^[2]

► Břišní reflexy – fyziologický nález (Centrum elektronického vzdělávání 1.LF UK) (<https://el.lf1.cuni.cz/neuronorma/default/video/video29.html>)

Odkazy

Související články

- Neurologické vyšetření

Reference

1. NEVŠÍMALOVÁ, Soňa, Evžen RŮŽIČKA a Jiří TICHÝ. *Neurologie*. 1. vydání. Praha : Galén, 2002. 368 s. s. 87. ISBN 80-7262-160-2.
2. ROTH, Jan, Ondřej FIALA a Evžen RŮŽIČKA. *Neurologické vyšetření - norma* [online]. [cit. 2012-11-22]. <<https://el.lf1.cuni.cz/neurologie>>.
3. NEVŠÍMALOVÁ, Soňa, Evžen RŮŽIČKA a Jiří TICHÝ. *Neurologie*. 1. vydání. Praha : Galén, 2002. 368 s. s. 87. ISBN 80-7262-160-2.