

Bartonella henselae

Bartonelly patří mezi gramnegativní, fakultativně intracelulární bakterie. V Giemsově barvení jsou purpurové. K rodu patří patogenní *Bartonella quintana*, *Bartonella bacilliformis* a *Bartonella henselae*, která je původcem nemoci z kočičího škrábnutí.

Onemocnění

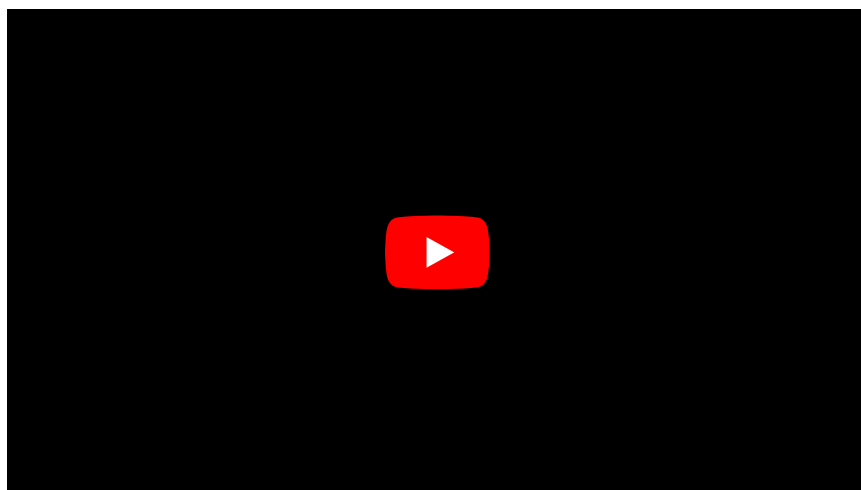
Prvním a často jediným příznakem je **lymfadenopatie** následující po škrábnutí nebo kousnutí od kočky, onemocnění většinou nevyžaduje léčbu. Může *B. henselae* způsobovat bacilární angiomatózu (bakterie indukují angiogenezi), kožní léze, bacilární peliózu jater. U bezdomovců je často etiologickým agens přetrvávající bakterémie, vzácně je původcem endokarditidy.^[1]

Bartonelly jsou **přenášené členovci** sajícími krev, po infikování se množí v buňkách endotelu a v erytrocytech.^[2]

Diagnostika

Kultivace bakterie je náročná, pro diagnostiku se kromě posouzení klinického obrazu využívá PCR nebo sérologie. K léčbě podáváme tetracykliny a aminoglykosidy.^[3]

Souhrnné video



Odkazy

Související články

- Nemoc z kočičího škrábnutí
- Carrionova nemoc

Externí odkazy

- Bartonella henselae (anglická wikipedie)

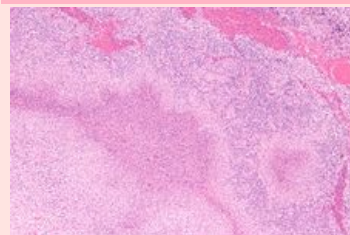
Použitá literatura

- Lékařská mikrobiologie speciální*. Brno: Neptun, 2003, 495 s.
- BENEŠ JIŘÍ. *Infekční lékařství*. 1. vyd. Praha: Galén, c2009, xxv, 651 s.
- Lékařská mikrobiologie speciální*. Brno: Neptun, 2003, 495 s.

Bartonella henselae

Bartonellaceae

Bartonella



*Nemoc z kočičího škrábnutí,
mikroskopický obraz*

Morfologie G–, fakultativně IC

Kultivace náročná

Zdroj kočka, pes

Přenos členovci,
infikovanou krví

Onemocnění nemoc z kočičího škrábnutí,
bacilární angiomatóza

Diagnostika klinický obraz,
PCR, sérologie

Terapie tetracykliny,
aminoglykosidy

MeSH ID D018416 (<https://www.medvik.cz/bmc/link.do?id=D018416>)