

# Barvení ve světelné mikroskopii

Při barvení preparátů pro světelnou mikroskopii se vždy jedná o interakci určitého barviva a některé složky tkáně. Různá barviva obarví tkáň v důsledku afinity ke kyselému nebo zásaditému. Podle toho se **bazické struktury** nazývají **eozinofilní (acidofilní)** – např. mitochondrie, lyzosity, agranulární endoplazmatické retikulum, cytoplazma a **kyselé struktury** nazýváme **bazofilními** – např. ribozomy, granulární endoplazmatické retikulum a buněčné jádro (jsou kyselé protože obsahují genetickou informaci tvořenou nukleovými kyselinami). Barvení dělíme na přehledné a selektivní. Cílem při barvení preparátů je dosáhnout kontrastu mezi jednotlivými složkami tkáně.

## Přehledné barvení

Tímto barvením získáme **všeobecné informace** o celém preparátu. Mezi barviva přehledného barvení řadíme Hematoxylin-eosin, Weigert van Gieson, Massonovy trichromy a AZAN.

### Hematoxylin-eosin (HE)

Jedná se o nejznámější příklad přehledného barvení. Hematoxylin je bazický, eosin je kyselý barvivo. Zatímco hematoxylin barví jádra modrofialově, eosin barví cytoplazmu růžově.

- Podrobnější informace naleznete na stránce Barvení hematoxylin-eosin.

### Weigert van Gieson

Toto barvivo barví jádra hnědočerně, vazivo červeně a svalstvo žlutě.

### Massonův trichrom

Rozlišujeme tři druhy trichromů podle barvy, kterou se obarví kolagenní vazivo. Jádra jsou většinou obarvena hematoxylinem.

#### Zelený

Ve vazivu rozlišuje kolagenní vlákna (zelená) a elastická vlákna (fialová). Jádra jsou nabarvena hnědě. Cytoplazmu buněk barví zelený Massonův trichrom červeně. Dokážeme také dobře rozoznat i erytrocyty, které barví oranžově.

#### Modrý

Modrý trichrom barví vazivo modře a jádra hnědě, protože je zde použitý železitý hematoxylin. Svaly barví červeně.

#### Žlutý

Žlutý trichrom barví vazivo do žluté barvy, jádra do barvy tmavě modré. Dobře rozlišíme také cytoplazmu, která se barví tímto barvivem červeně.

### AZAN

Stejně jako modrý trichrom barví kolagenní vazivo modře (často se tato barviva zaměňují), avšak jádra barví červeně, kvůli použitému azokarmínu.































## Selektivní barvení

Selektivní barvení nám v preparátu vyselektuje a označí **pouze některé struktury**. Můžeme tak například získat přehled o přítomnosti retikulárních či elastických vláken, určit přítomnost kyselých mukopolysacharidů nebo glykogenu. Selektivní barvení patří do skupiny **speciálních** barviv. Přehled barviv a struktur, které se jimi obarvují:

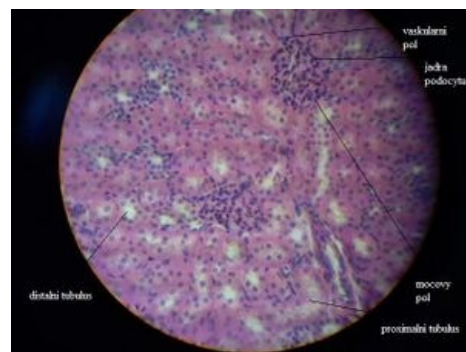
### Mucikarmín

Mucikarmín je selektivní barvivo, které dokáže zbarvit hlen.

### ZÁKLADNÍ METODY BARVENÍ A JEJICH VÝSLEDKY

METODA	JÁDRO	CYTOPLAZMA	VAZIVO	SVALOVINA	ERYTROCYTY
Hematoxylin-eosin					
Massonův žlutý trichrom <small>Hematoxylin-eosin-žáfrán</small>					
Massonův modrý trichrom <small>Hematoxylin-k.fuchsin-ponceau anilínová modř</small>					
Massonův zelený trichrom <small>Hematoxylin-k.fuchsin-ponceau světlá zelen-oranž G</small>					
Azan (Heidenhain) <small>Azokarmín-oranž G anilínová modř</small>					
Weigert-van Gieson <small>železitý hematoxylin W. pikrofuksin</small>					

Přehledné barvicí metody



Barvení HE – ledvina

## Orcein

Toto barvivo je přírodního původu. Barví elastická vlákna červeno-hnědě.

## Alciánová modř

Barví kyselé mukopolysacharidy do modra. Funguje pouze v kyselém pH.

## Bestův karmín

Toto barvivo se používá k průkazu glykogenu v místě s vysokou koncentrací.

## Szpielmayerův hematoxylin

Dokáže zbarvit myelinové pochvy.

## Kongo červeň

Kongo červeň se používá k průkazu amyloidózy.

## Olejová červeň

Tímto barvivem dokážeme obarvit neutrální lipidy.

## Sudanová čern

Sudanová čern patří k nejznámějším barvivům, které barví neutrální lipidy.

## Heidenhain

Výsledkem jsou černé kardiomyocyty.

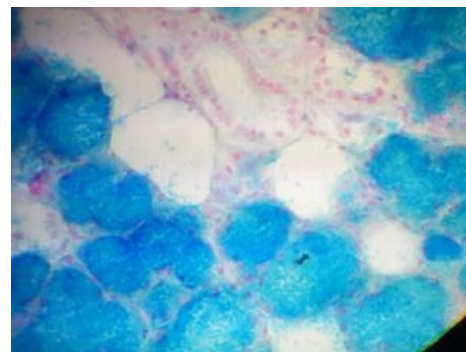
# Odkazy

## Související články

- Barvicí metody (1. LF UK)
- Barvení hematoxylin-eosin
- Histochemie
- Principy konvenční histochemie ve světelné mikroskopii
- Zhotovení histologického preparátu

## Použitá literatura

- WAGNER, Filip. *Základy barvení* [online]. [cit. 2011-10-22]. <[http://www.upol.cz/fileadmin/user\\_upload/LF-kliniky/histologie/studijni\\_materialy/zaklady\\_barveni\\_v\\_histologii.pdf](http://www.upol.cz/fileadmin/user_upload/LF-kliniky/histologie/studijni_materialy/zaklady_barveni_v_histologii.pdf)>.
- LÜLLMANN-RAUCH, Renate. *Histologie*. 3. vydání. 2012. ISBN 978-80-247-3729-4.
- VAJNER, Luděk. *Mikroskopické techniky* [přednáška k předmětu Histologie, obor Všeobecné lékařství, 2.lékařská fakulta Univerzita Karlova]. Praha. 21.6.2011.



Barvení Alciánovou modří a Azokarmínem