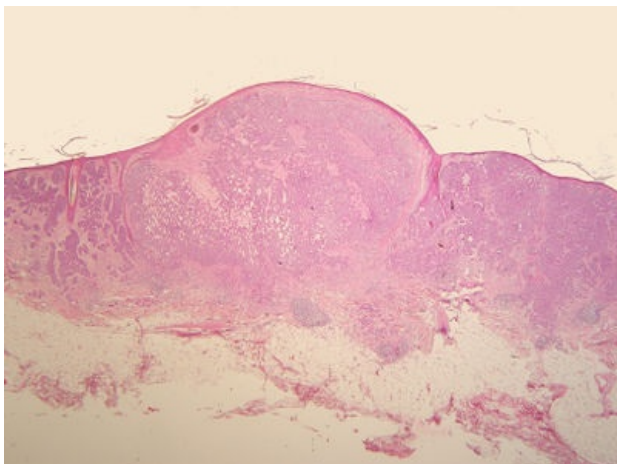
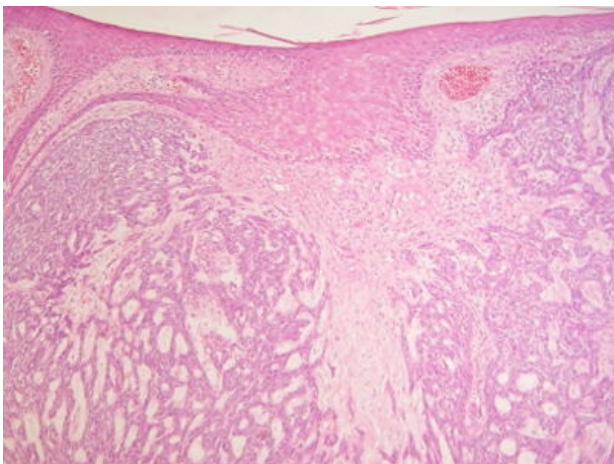


Basaliom (preparát)

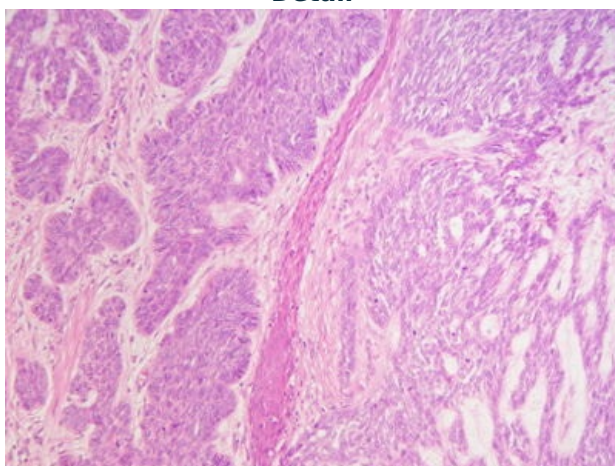
Přehledné zobrazení



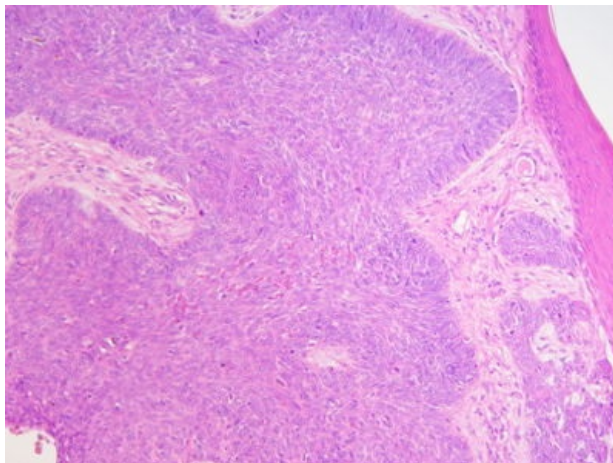
Zvětšení



Detail



Detail



Bazaliom je nejčastější maligní nádor vznikající z bazálních buněk interfolikulární epidermis a/nebo vlasových folikulů.

Histologie

 *Podrobnější informace naleznete na stránce Kůže.*

Příčina

Vzniká v oblastech vystavených slunečnímu záření (nos, nasolabiální rýhy, okolí očních víček).

Makroskopie

Na kůži se nachází pomalu se zvětšující variabilně pigmentovaná papula, která může být erodovaná nebo ulcerovaná. Superficiální forma bazaliomu se vyskytuje ve formě anulárních, mírně se šupících plaků.

Mikroskopie

Nádorové buňky jsou mají charakter bazálních buněk epidermis ("bazaloidní") s menším množstvím cytoplazmy a hyperchromními jádry, uspořádané ve vícečetná hnízda s periferním paralelním uspořádáním (palisádování). V centru nádorových čepů mohou být nekrózy nebo cystické změny.

Prognóza a komplikace

Nádor se vyskytuje velmi často. Může být mnohočetný a v neléčených případech infiltruje rozsáhlé plochy kůže a zasahuje hluboko do podkoží. Po chirurgické léčbě často recidivuje. Extrémně vzácně může vytvářet metastázy.

Výskyt

Především u starších osob, nejčastěji v souvislosti s UV zářením.^[1]

Odkazy

Související články

- Bazaliom

Externí odkazy

- Bazaliom kůže (virtuální preparát) (<http://www.patologie.info/vip/preparat.php?detail=158>)

Reference

1. POVÝŠIL, Ctibor, Ivo ŠTEINER a Jan BARTONÍČEK, et al. *Speciální patologie*. 2. vydání. Praha : Galén, 2007. 430 s. ISBN 978-807262-494-2.

Použitá literatura

- POVÝŠIL, Ctibor, Ivo ŠTEINER a Jan BARTONÍČEK, et al. *Speciální patologie*. 2. vydání. Praha : Galén, 2007. 430 s. ISBN 978-807262-494-2.
- BRYCHTOVÁ, Svetlana a Alice HLOBILKOVÁ. *Histopatologický atlas*. 1. vydání. Praha : Grada, 2008. 112 s. ISBN 978-80-247-1650-3.