

Bite wing

Bite-wing (BWP, BWL – **p**rávý, **l**evý bite-wing). Intraorální snímek zhotovený tzv. interproximální technikou.

Indikace

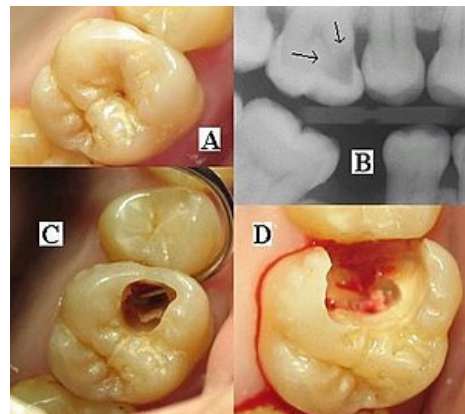
- Diagnostika aproximálních kazů, převislých výplní atp.
- prevence – vhodné jednou za 1 rok.

Zobrazené struktury

- aproximální prostory chrupu v postranním úseku – současně dolní i horní čelist;
- přílehlou alveolární kost;
- jeden standardní snímek 3 × 4 cm zobrazí od P1–M2 (někdy M3).

Zhotovení

- ve skusu (mezi laterálními zuby horní a dolní čelisti) je destička, na kterou je kolmo připevněn snímač (v ústech);
- snímek zachycen v držáku tvaru křídla, aby byl snímek izometrický a ortoradiální.



Situace v ústech a Bite-wing, preparace

Odkazy

Použitá literatura

- MAZÁNEK, Jiří a František URBAN, et al. *Stomatologické repetitorium*. 1. vydání. Praha : Grada Publishing a.s, 2003. 456 s. ISBN 80-7169-824-5.