

Brániční kýla

Vrozené brániční kýly

Jedná se o urgentní stav vyžadující zásah dětského chirurga. Výskyt je 1:10000^[1]. Nejčastěji jsou způsobeny **neschopností pleuroperitoneálních membrán uzavřít perikardoperitoneální kanály**. Tím jsou břišní orgány vytlačovány do pleurální dutiny (nejčastěji se jedná o žaludek, slezinu a střevní kličky). Tlakem vsunutých orgánů je srdce vysouváno dopředu a jsou stlačovány plíce. Rozsáhlou kýlou doprovází hypoplazie plic a další komplikace – 75 %^[2] případů končí úmrtím. Jsou známy 2 druhy vrozených bráničních kýl. První z nich je **Bochdalekova kýla**, která se vyskytuje ve více než 95 % případech^[1]. Nachází se lumbokostálně vlevo. Druhou kýlou je **Morgagniho kýla**. Ta je velmi vzácná, protože se projevuje u méně než 5 % případů^[1]. Nachází se sternokostálně vpravo.

Klinický průběh

Rozvíjí se těžký syndrom dechové tísně. Hrudník je asymetricky vyklenutý a nejsou patrné dechové exkurze. Srdeční ozvy jsou vpravo.

Diagnostika

Provádí se pomocí rentgenu hrudníku. Kontura bránice je porušena. Prenatální diagnostika se provádí sonografickým vyšetřením.

Hiátové hernie

Hiátové hernie jsou důsledkem **vrozeného zkrácení jícnu nebo jeho mechanického poškození**. Horní část žaludku je vtažena do hrudní dutiny a žaludek je stlačen v úrovni bránice. I zde může dojít ke dvěma případům. Pokud nastane kardioezofagální přechod nad bránicí, jedná se o **hernii skluznou**. Její hlavní komplikací je gastroezofageální reflux. Když se kardioezofagální přechod vytvoří pod bránicí, je to **Paraezofagální hernie**.

Odkazy

Související články

- Vrozená brániční kýla
- Hiátová hernie

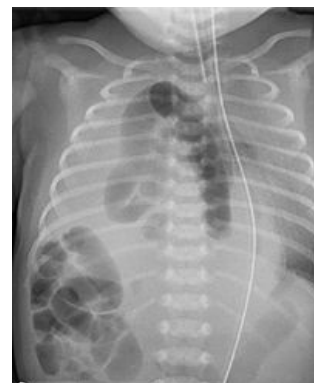Použitá literatura

MOORE, Keith. *Zrození člověka : embryologie s klinickým zaměřením*. - vydání. ISV, 2002. 564 s. ISBN 9788085866940.

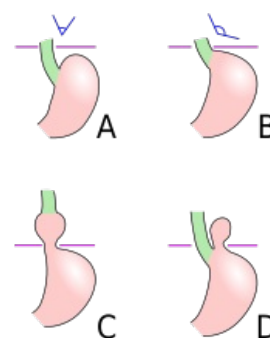
MUNTAU, Ania. *Pediatric : 130 tab.* - vydání. Grada Publishing a.s., 2009. 581 s. ISBN 9788024725253.

Reference

1. MUNTAU, Ania. *Pediatric : 130 tab.* - vydání. Grada Publishing a.s., 2009. 581 s. ISBN 9788024725253.
2. SADLER, Thomas. *Langmanova lékařská embryologie*. - vydání. Grada Publishing a.s., 2011. 414 s. ISBN 9788024726403.



Pravostranná brániční kýla



Hiátové hernie
A - normální stav
B - počáteční fáze
C - skluzná hernie
D - paraezofagální hernie