

Cévy dolní končetiny

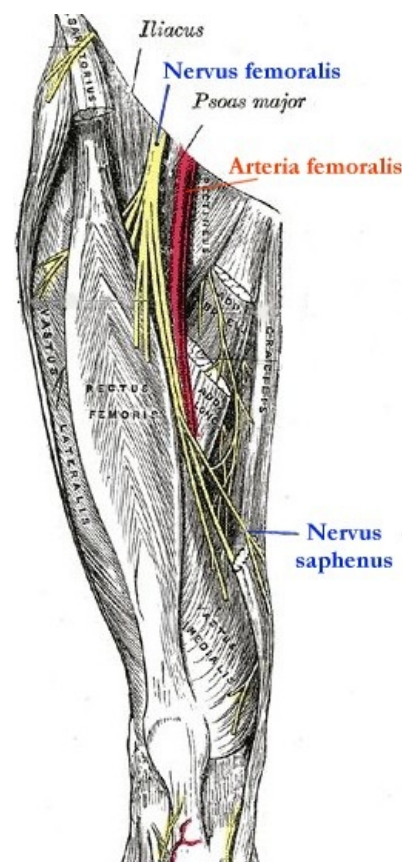
Artérie dolní končetiny jsou větve a. iliaca externa, která vzniká rozdělením a. iliaca communis v pánvi. A. iliaca externa prochází do inguinální krajiny skrze **lacuna vasorum**, kde leží laterálně od v. iliaca externa a mediálně od r. femoralis nervi genitofemoralis. Průchodem skrze lacuna vasorum do fossa iliopectinea se a. iliaca externa mění na a. femoralis, která se vzápětí větví do pěti hlavních arterií.

Žíly dolní končetiny je možné rozdělit na žíly hluboké probíhající většinou ve dvojicích podél stejnojmenných tepen a žíly povrchové.

Artérie DK

Větve a. femoralis

- **Aa. pudendae externae** – artérie zásobující oblast zevního genitálu.
- **A. epigastrica superficialis** – větev pro povrchovou vrstvu břišní stěny v rozsahu m. rectus abdominis.
- **A. circumflexa ilium superficialis** – stoupá v podkoží vzhůru podél ligamentum inguinale až ke spina iliaca anterior superior.
- **A. descendens genus** – nejdelší větev a. femoralis, která odstupuje v canalis adductorius, spolu s v. saphena magna a n. saphenus proráží membrana vastoadductoria a zásobuje kolenní kloub (vytváří rete articulare genus).
- **A. profunda femoris** – velmi silná větev, která klesá do hloubky fossa iliopectinea a vydává větve, které se podílejí na zásobení ventrální i dorsální strany stehna a kyčelního kloubu.
 - **A. circumflexa femoris medialis** – stáčí se mediálně a dorsálně, zásobuje adductory, pelvitrochanterické svaly a kyčelní kloub.
 - **A. circumflexa femoris lateralis** – stáčí se laterálně a dorsálně, podílí se na většinovém zásobení čtyřhlavého svalu stehenního.
 - **Aa. perforantes** – 3 větve postupně pod sebou prorážející m. adductor magnus a vyživující svaly dorsální skupiny (m. biceps femoris, m. semimembranosus et m. semitendinosus).



Topografie přední strany stehenní s a. femoralis a n. femoralis

A. poplitea a její větve

A. femoralis pokračuje spolu se stejnojmennou vénou kaudálně v trigonum femorale, přecházející postupně v canalis adductorius. Artérie běží zpočátku laterálně od vény, avšak v průběhu canalis adductorius venu přebíhá a dostává se mediálně a dorsálně. Po průchodu skrze hiatus adductorius se mění na a. poplitea.

A. poplitea je tedy pokračování a. femoralis od ústí hiatus adductorius až po horní okraj m. soleus, kde se větví v **a. tibialis anterior et posterior**. Při průběhu v regio poplitea je céva uložena těsně při pouzdru kolenního kloubu, a to ventromediálně od stejnojmenné vény. Nejlaterálnější a nejvšrchnější probíhají nervy – n. tibialis a n. fibularis communis.

Mimo tibiální artérie vydává a. poplitea ještě větve pro kolenní kloub – *a. superior medialis genus, a. superior lateralis genus, a. media genus, a. inferior medialis genus, a. inferior lateralis genus* – spolu s a. genus descendens vytvářejí rete articulare genus.

Aa. tibiales

Aa. tibiales (anterior et posterior) vznikají při horním okraji m. soleus rozdělením a. poplitea.

1. **A. tibialis posterior** – je volné pokračování a. poplitea po zadní straně bérce, probíhá pod arcus musculi solei zavzata do hlubokého listu fascie bérce mezi povrchovou a hlubokou svalovou skupinou. Postupně se stáčí za vnitřní kotník, kde ji kryje retinaculum musculorum flexorum, doprovázena 2 žilami a ležící dorsálně od m. flexor digitorum longus. Při průběhu skrze canalis malleolaris se větví v hlavní větve planty – a. plantaris medialis et lateralis

- r.circumflexus fibularis
- rr.malleolares mediales
- rete malleolares mediales
- rr.calcaniei
- a.nutricia tibiae

- **A. fibularis** – větev a. tibialis posterior, která se odštěpuje při průběhu pod arcus musculi solei a probíhá v Hyrtlově muskulofibulárním kanálu (mezi m. flexor hallucis longus a fibulou), zásobuje hlavně hlezenní kloub.

A) r.perforans

B) r.communicans

C) rr.malleolares laterales

D) a.nutricia fibulae

- **A. tibialis anterior** – probíhá nad membrana interossea a běží ventrálně, postupně se připojuje k n. fibularis profundus přicházející z laterální strany bérce, vydává větve pro rete malleolare mediale et laterale a koncové větve pro dorsum pedis – a. dorsalis pedis et a. arcuata.
- **1. a.tarsalis lateralis** – collum tali
- **2.a.tarsalis medialis** – z mediální plochy tepny k vnútornému okraju nohy
- **3.a.aruata**
- **4.aa.metatarsales dorsales** -4 vetvy
- **5.aa.digitales dorsales** - k přiľahlým plochám dvoch susedných prstov
- **6.a.plantaris profunda** - dostáva sa na stupaj nohy

Artérie nohy

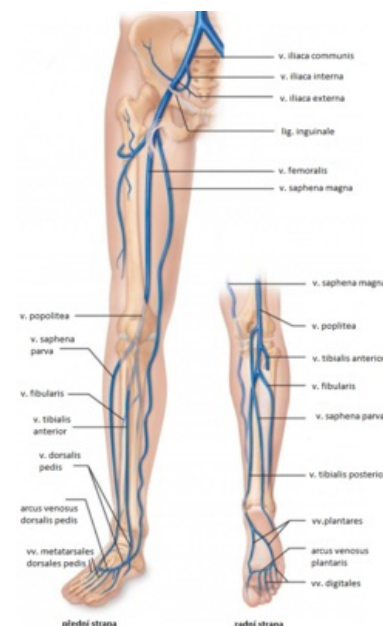
Artérie nohy jsou *konečnými větvemi a. tibialis anterior et posterior*.

- **A. plantaris medialis** – slabší z konečných větví a. tibialis posterior, probíhá spolu s n. plantaris medialis po plantární straně svalů palce.
 - **R. superficialis** – zásobuje mediální stranu nohy (běží po m. adductor hallucis) a pokračuje jako a. digitalis plantaris hallucis.
 - **R. profundus** – větev pro hluboké svaly nohy (mm. interossei), přispívá do arcus plantaris.
- **A. plantaris lateralis** – silnější z konečných větví a. tibialis posterior, spolu s n. plantaris lateralis probíhá mezi m. flexor digitorum brevis a m. quadratus plantae, pokračuje po svalech malíku, zanořuje se do hloubky a vytváří arcus plantaris.
 - **Arcus plantaris** – tepenný oblouk probíhající pod m. adductor hallucis, vydává aa. metatarsales plantares (4 tepny podél interosseálních prostorů), které pokračují jako **aa. digitale plantares communes** k metatarsofalangeálním kloubům, kde se dělí na 2 **aa. digitale plantares propriae** pro prstce nohy.
- **A. dorsalis pedis** – konečná větev a. tibialis anterior na hřbetu nohy jdoucí nad prvním metatarsálním prostorem, na hřbetu vysílá **a. tarsalis medialis**, **aa. tarsales laterales** a silnou **a. arcuata**.
 - **A. arcuata** – obloukovitě laterálně se stáčející céva, zásobuje hřbet nohy a prstce.
 - **Aa. metatarsales dorsales** – 4 tepny nad interoseálními prostory, každá vydává 2 aa. digitales dorsales pro prstce nohy.
 - **R. plantaris profundus** – větev z a. metatarsalis dorsalis I, která penetruje do hloubky prvním metatarsálním prostorem a anastomozuje s arcus plantaris.

Žíly DK

Povrchové žíly

- **Rete venosum dorsale pedis** – žilní pletěň sbírající krev ze hřbetu nohy i z planty prostřednictvím spojek z rete venosum plantare, z mediální strany pleteně se formuje v. saphena magna, z laterální strany v. saphena parva.
- **V. saphena magna** – hlavní povrchová žíla DK, probíhá spolu s n. saphenus před vnitřním kotníkem, dále stoupá v podkoží po ventromediální straně bérce, kolena (za vnitřním kondylem) a stehna, v oblasti trigonum femorale proráží fascia lata v místě tzv. hiatus saphenus a vlévá se ve fossa iliopectinea do v. femoralis. Ještě před ústím přibírá povrchové žíly stehna, genitálu a břicha – v. saphena accesoria, vv. pudendae externae, v. epigastrica superficialis et v. circumflexa ilium superficialis (tyto žíly jsou uspořádány radiálně a tvoří tzv. **Cockettovu hvězdici**).
- **V. saphena parva** se sbírá z laterální strany rete venosum dorsale pedis, prochází v podkoží za vnějším kotníkem a stáčí se spolu s n. suralis na zadní stranu bérce, v oblasti fossa poplitea proráží povrchovou fascii a vlévá se do v. poplitea, variabilně přibírá shora v. femoropoplitea odvádějící krev z dorsální strany stehna.



Žilní systém dolní končetiny

Hluboké žíly

Často zdvojené žíly (na bérce) doprovázející stejnojmenné tepny, mají četné spojení mezi sebou i s žílami povrchovými (pomocí perforátorů), což má velký význam v patogenezi varixů, popř. HŽT.

- **V. poplitea** – je uložena dorsolaterálně od stejnojmenné tepny, přibírá v. saphena parva, běží vzhůru od arcus

musculi solei k hiatus adductorius, kde přechází do v. femoralis.

- **V. femoralis** – pokračuje z hiatus adductorius laterálně a dorsálně od tepny, v průběhu canalis adductorius se dostává postupně za tepnu a na její mediální stranu, ve fossa iliopectinea se do ní vlévají povrchové žíly (v. saphena magna a žíly Cockettovy hvězdice), prochází skrze lacuna vasorum mediálně od tepny při lig. lacunare a přechází plynule ve v. iliaca externa.

Odkazy

Související články

- Varixy DK
- Chronická žilní nedostatečnost
- Trombembolická nemoc
- Diagnostické zobrazovací metody při vyšetření periferních cév
- Cévy horní končetiny
- Lymfatická drenáž končetin

Použitá literatura

- ČIHÁK, Radomír. *Anatomie III.* 2., upr. a dopl vydání. Praha : Grada Publishing, spol. s. r. o., 2004. 673 s. ISBN 80-247-1132-X.
- GRIM, Miloš a Rastislav DRUGA. *Základy anatomie. 5., Anatomie krajín těla.* 1. vydání. Praha : Galén : Karolinum, 2002. ISBN 80-7262-179-3.