

Cajalovy buňky



Jako **Cajalovy buňky** se mohou označovat následující buněčné typy:

Cajalovy intersticiální buňky – buňky ve stěně střeva, které slouží jako pacemakery enterického nervového systému;

Cajalovy-Retziusovy buňky – populace buněk podílejících se na vývoji mozkové kůry.

- **Cajalovy buňky (neura horizontalia)** v lamina molecularis mozkové kůry.

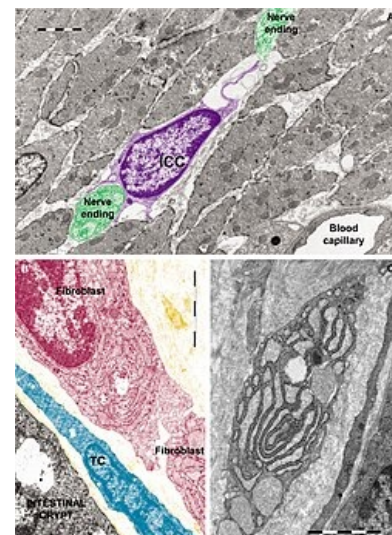
Odkazy

Externí odkazy

- článek Interstitial cell of Cajal na anglické Wikipedii
- článek Cajal-Retzius cell na anglické Wikipedii

Literatura

- ČAMBOROVÁ, P., P. HUBKA a I. ŠULKOVÁ, et al. The pacemaker activity of interstitial cells of Cajal and gastric electrical activity. *Physiol Res.* [online]. 2003, vol. 52, no. 3, s. 275-84, dostupné také z <http://www.biomed.cas.cz/physiolres/pdf/2003/52_275.pdf?origin=publication_detail>. ISSN 0862-8408.
- MEYER, G.. Building a human cortex: the evolutionary differentiation of Cajal-Retzius cells and the cortical hem. *J Anat.* [online]. 2010, vol. 217, no. 4, s. 334-43, dostupné také z <<https://onlinelibrary.wiley.com/doi/pdf/10.1111/j.1469-7580.2010.01266.x?cookieSet=1>>. ISSN 1469-7580.



Cajalovy intersticiální buňky (fialové) ve stěně krysího střeva; vlevo dole digitálně barvený TEM, červeně fibroblast, modře telocyt; vpravo dole tangenciální řez fibroblastem na TEM