

# Canalis femoralis

**Canalis femoralis** je mediální částí lacuna vasorum. Kanál vede od *anulus femoralis* do *hiatus saphenus* a je mediálně ohraničen pomocí **ligamentum lacunare** (Gimbernati) a laterálně **venou femoralis**.

## Nachází se zde:

- **nodus lymphoideus inguinalis profundus**;
- místo průchodu femorálních hernií.

## Odkazy

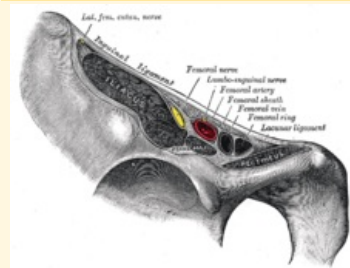
### Související články

- Lacuna vasorum
- Lacuna musculorum

### Použitá literatura

- GRIM, Miloš a Rastislav DRUGA. *Základy anatomie. 5., Anatomie krajín těla*. 1. vydání. Praha : Galén : Karolinum, 2002. 119 s. ISBN 80-7262-179-3.

### Canalis femoralis



*schéma femorálního kanálu*

**Ohraničení** lig. lacunare  
**mediálně**

**Ohraničení** v. femoralis  
**laterálně**

**Navazuje** anulus femoralis  
**na**

**Přechází v** hiatus saphenus

**Obsah** nodus lymphoideus  
inguinalis profundus