

Canalis obturatorius

Canalis obturatorius se nachází poblíž sulcus obturatorius na os coxae v **membrana obturatoria** uzavírající foramen obturatum.

Obsah

Do canalis obturatorius vstupuje nervově cévní svazek z malé pánve a vede na mediální stranu stehna.

Obsahuje:

- nervus obturatorius, který se těsně po průchodu větví na: *r. anterior*, *r. posterior*, *n. obturatorius accessorius*,
- arteria obturatoria,
- vena obturatoria.

Odkazy

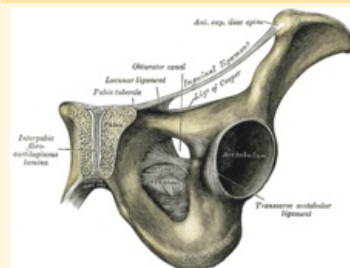
Související články

- Pánev
- Nervus obturatorius

Použitá literatura

- GRIM, Miloš a Rastislav DRUGA. *Základy anatomie. 5., Anatomie krajín těla*. 1. vydání. Praha : Galén : Karolinum, 2002. 119 s. ISBN 80-7262-179-3.

Canalis obturatorius



Canalis obturatorius a struktury pánve

Ohraničení membrana

mediálně obturatoria

Ohraničení membrana

laterálně obturatoria

Obsah n. obturatorius, a.
et v. obturatoria