

Canalis pudendalis

Canalis pudendalis (Alcocki – **Alcockův kanál**) je topografický prostor pánve, který je zavzat v laterální stěně fossa ischioanalís do fascia obturatoria. Probíhá na mediální stěně m. obturatorius internus.

Obsah

- **vasa pudenda interna;**
- **n. pudendus.**

Z tohoto nervově-cévního svazku odbíhají vasa rectalia inf., nn. rectales inf., n. a vasa perinealis, které dosahují až k anu.

V *canalis pudendalis* může snadno dojít ke znečitlivění **perinea** a **zevního genitálu** při zašívání epiziotomie nebo ruptury perinea.

Odkazy

Související články

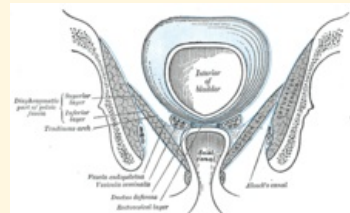
- Fossa ischioanal

Zdroj

- ČIHÁK, Radomír. *Anatomie 1*. 3. vydání. Praha : Grada, 2011. 552 s. ISBN 978-80-247-3817-8.
- GRIM, Miloš a Rastislav DRUGA. *Základy anatomie : 5. Anatomie krajín těla*. 1. vydání. Praha : Galén, 2008. 119 s. ISBN 978-80-7262-179-8.

canalis pudendalis

Alcockův kanál



*Canalis pudendalis na laterální
stěně fossa ischioanal*

Ohraničení fascie m.

mediálně obturatorius internus

Ohraničení fascie a samotný m. laterálně obturatorius internus

Obsah vasa pudenda,
nervus pudendus