

Carpus

Zápěstní kosti (*ossa carpi*) tvoří dvě řady drobných kůstek, každá řada po čtyřech:

- **proximální řada** – (mediolaterálně, ulnoradiálně) *os pisiforme, triquetrum, lunatum, scaphoideum*;
- **distální řada** – (mediolaterálně, ulnoradiálně) *os hamatum, capitatum, trapezoideum, trapezium*.

Proximální řada se účastní radioulnárního skloubení. Na distální nasedají *ossa metacarpi* (záprstní kosti).

Karpální kosti vytváří kostěný podklad karpálního tunelu, kterým prochází šlachy *m. flexor digitorum superficialis* et *profundus* a *nervus medianus*, který zde bývá často utlačován (syndrom karpálního tunelu).

Proximální řada

Os pisiforme

Hrášková kost. Má tvar i velikost hrachového zrna. Vytváří se jako sezamská kůstka ve šlaše ulnárního flexoru zápěstí.

Os triquetrum

Trojhranná kost. Má tvar nepravidelného čtyřstěnu.

Os lunatum

Měsíčková kost. Její tvar připomíná půlměsíc.

Os scaphoideum

Člunkovitá kost (neplést s *os naviculare* na tarsu). Její tvar vzdáleně připomíná lodku, prohlubeň je obrácena mediálně. Je největší kostí proximální řady. Nese *tuberculum ossis scaphoidei*. (bohužel na anglické verzi obrázku je právě zmíněná chyba - naviculare x scaphoideum)

Distální řada

Os hamatum

Hákovitá kost. Má trojúhelníkovitý tvar. Výrazně z ní vystupuje *hamulus ossis hamati* (háček).

Os capitatum

Hlavatá kost. Největší karpální kost. Proximálně směřující část se nazývá *caput ossis capitati* a zapadá do proximální řady mezi *os lunatum* a *os scaphoideum*.

Os trapezoideum/Os multangulum minus

Malá kost mnohohranná, neboli šátečkovitá. Tvarově připomíná písmeno L (*botička*), v sagitálním průřezu má tvar pyramidy obrácené základnou na *dorsum manus*.

Os trapezium/Os multangulum majus

Velká kost mnohohranná. Má podobný tvar, jako *os trapezoideum*, je ale větší. Laterodorsálně je nápadná sedlovitá plocha pro skloubení s první (palcovou) metakarpální kostí.


Osifikace

Karpální kůstky osifikují až postnatálně v tomto pořadí (v závorce přibližný čas osifikace):

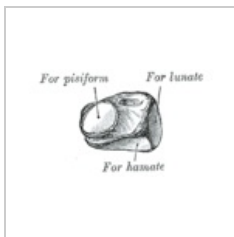
os capitatum (2. m), *hamatum* (3. m), *triquetrum* (3. r), *lunatum* (4. r), *scaphoideum* (5. r), *trapezium* (5. r), *trapezoideum* (6. r), *pisiforme* (7.–13. r).

Osifikace karpálních kůstek je dobrým ukazatelem tělesné vyspělosti dítěte.


Obrázky



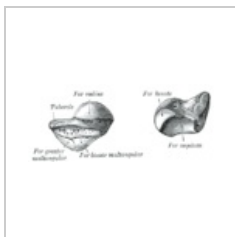
Os pisiforme
sinistrum




Os triquetrum
sinistrum



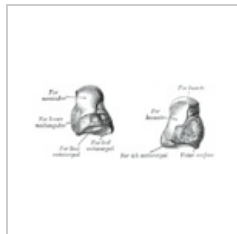
Os lunatum
sinistrum



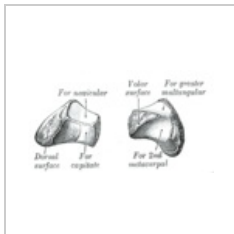
Os scaphoideum
sinistrum



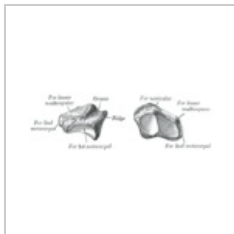
Os hamatum
sinistrum



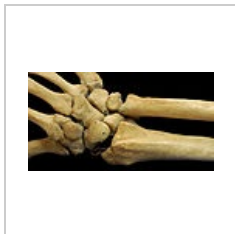Os capitatum
sinistrum



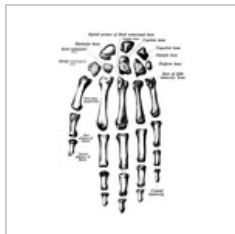
Os trapezoideum
sinistrum



Os trapezium
sinistrum



Vzájemná poloha
kůstek



Ossa manus

Odkazy

Související články

- Kosti horní končetiny

Použitá literatura

- ČIHÁK, Radomír. *Anatomie 1*. 2. vydání. Praha : Grada Publishing, a.s., 2008. 516 s. sv. 1. ISBN 80-7169-970-5.